UNIVERSIDADE FEDERAL DO RIO DE JANEIRO
INSTITUTO DE FÍSICA
CURSO DE BACHARELADO EM FÍSICA MÉDICA

NATÁLIA FREITAS FERNANDEZ

Protocolo de segmentação manual de ressonância magnética estrutural do córtex e determinação das suas incertezas

Rio de Janeiro
2023

NATÁLIA FREITAS FERNANDEZ

Protocolo de segmentação manual de ressonância magnética estrutural do córtex e determinação das suas incertezas

Trabalho de conclusão de curso de graduação apresentado ao Instituto de Física da Universidade Federal do Rio de Janeiro como parte dos requisitos para obtenção do grau de Bacharel em Física Médica.

Orientador: Prof. Dr. Bruno Coelho César Mota
Co-orientador: Dra. Fernanda Hansen P. de Moraes

Rio de Janeiro
2023

CIP - Catalogação na Publicação

Fp

Freitas Fernandez, Natália
Protocolo de segmentação manual de ressonância magnética estrutural do córtex e determinação das suas incertezas / Natália Freitas Fernandez. -- Rio de Janeiro, 2023.
47 f.

Orientador: Bruno Coelho César Mota.
Coorientadora: Fernanda Hansen P. de Moraes.
Trabalho de conclusão de curso (graduação) - Universidade Federal do Rio de Janeiro, Instituto de Física, Bacharel em Física Médica, 2023.

1. Neurociência. 2. Imagem de ressonância magnética. 3. Morfometria cerebral. I. Coelho César Mota, Bruno, orient. II. Hansen P. de Moraes, Fernanda, coorient. III. Título.

Elaborado pelo Sistema de Geração Automática da UFRJ com os dados fornecidos pelo(a) autor(a), sob a responsabilidade de Miguel Romeu Amorim Neto - CRB-7/6283.

NATÁLIA FREITAS FERNANDEZ

Protocolo de segmentação manual de ressonância magnética estrutural do córtex e determinação das suas incertezas

Trabalho de conclusão de curso de graduação apresentado ao Instituto de Física da Universidade Federal do Rio de Janeiro como parte dos requisitos para obtenção do grau de Bacharel em Física Médica.

Aprovado em _5_ de _Setembro_____ de _2023___

BANCA EXAMINADORA:

Documento assinado digitalmente
BRUNO COELHO CESAR MOTA
Data: 19/03/2025 08:49:23-0300
Verifique em https://validar.iti.gov.br

Dr. Bruno Coelho César Mota
Universidade Federal do Rio de Janeiro

Documento assinado digitalmente
CARLOS AUGUSTO DOMINGUES ZARRO
Data: 19/03/2025 15:50:50-0300
Verifique em https://validar.iti.gov.br

Dr. Carlos Augusto Domingues Zarro
Universidade Federal do Rio de Janeiro

Documento assinado digitalmente
EMILY JOHANNA CASTRO FONSECA
Data: 19/03/2025 11:14:36-0300
Verifique em https://validar.iti.gov.br

Emily Johanna Castro Fonseca
Universidade Federal do Rio de Janeiro

Dedico esse trabalho a todos os amigos, professores e familiares que fizeram parte do processo de me tornar cientista.

AGRADECIMENTOS

Aos professores e amigos que tornaram a realização deste trabalho possível, gostaria de expressar a minha gratidão;

Ao Instituto Serrapilheira pelo financiamento do projeto.

Ao professor Dr. Bruno Mota pela orientação do trabalho e pela minha inclusão no seu grupo de pesquisa, MetaBIO.

À Dra. Fernanda Hansen, co-orientadora, pela atenção e disponibilidade diárias, e pela colaboração na execução desse trabalho.

Ao Dr. Victor Braga pela ajuda em todas as fases do trabalho e pela participação no seu desenvolvimento.

Ao Me. Heitor Gessner pela ajuda na utilização e compreessão do programa *Stitcher*.

Aos demais pesquisadores do instituto MetaBIO por todo o apredizado.

À Dra. Fabiana pelo empréstimo dos livros e pela ajuda constante.

Ao Professor Odair, pelas aulas desafiadores e pelos conselhos compartilhados.

À minha mãe, Ana Paula, por ser minha inspiração e meu apoio diário.

Aos meus familiares, em especial minhas avós, Maria Luiza e Marlene, por sempre acreditarem nas minhas escolhas.

Aos meus amigos, Artur, Luana, Nathalia, Ruy, Sabrina e Thayane pelo carinho e paciência com o meu sumiço durante o processo.

"E eu vos direi: "Amai para entendê-las!
Pois só quem ama pode ter ouvido
Capaz de ouvir e de entender estrelas""

Olavo Bilac

RESUMO

O trabalho apresentado se desenvolveu a partir da necessidade de uma alternativa para a segmentação de ressonâncias magnéticas estruturais cerebrais de maneira a abranger os indivíduos não contemplados pelos métodos automáticos já utilizados, em especial o *FreeSurfer*. Foi feita a segmentação manual, fatia a fatia, de uma imagem de ressonância magnética estrutural cerebral em duas vistas, coronal e axial, e definido um protocolo detalhado para garantir a reprodutibilidade das etapas. O protocolo foi validado utilizando tanto resultados de ferramentas de segmentações automáticas, quanto soluções analíticas e uma solução automática para reconstrução tridimensional das superfícies. Para se calcular as variáveis morfométricas desejadas, que são o volume total e área externa das substâncias branca (WM) e cinzenta (GM), a partir da segmentação manual feita, foram utilizados dois métodos. O primeiro, foi o uso de duas fórmulas que propõem uma maneira de se somar os valores de perímetro e área de cada fatia para obter a área lateral e o volume total do córtex e da substância branca do cérebro, e o segundo foi a reconstrução do córtex com o uso do programa *Stitcher*, que gera os valores de maneira automática. Foi então feita a comparação dos valores obtidos pelo primeiro método de segmentação manual (cujo calculo é feito pelas fórmulas) com os valores obtidos automaticamente pela segmentação e reconstrução usando o *FreeSurfer*. Os erros relativos obtidos para a segmentação manual em vista coronal, em relação ao valor de referência fornecido pelo método automático, foram de -2% para a área da substância branca, 11% para a área da substância cinzenta, de -4% para o volume da substância branca e -13% para o volume de substância cinzenta. Os valores de erro relativo da segmentação manual em plano axial quando comparada com o método automático foram de 4% para a área da substância branca, 11% para a área da substância cinzenta, de -7% para o volume da substância branca e -14% para o volume de substância cinzenta. Todos os outros valores para a análise principal estão abaixo de 15%, o que mostra a qualidade do método e a possibilidade de desenvolvê-lo como alternativa.

Palavras-chave: Segmentação manual. Morfometria cerebral. Ressonância magnética estrutural.

ABSTRACT

The work to be presented was developed from the necessity to create an alternative for the segmentation of brain MRIs.and cover individuals who are not contemplated by the automatic methods existent, in particular the *FreeSurfer*. Manual segmentation, slice by slice, of a brain structural magnetic resonance image was performed in two views, coronal and axial, and a detailed protocol was defined to ensure the reproducibility of the steps. The protocol was validated using both results from automatic segmentation tools, analytical solutions and an automatic solution for three-dimensional surface permanence. To calculate the desired morphometric variables, which are the total volume and external area of white (WM) and gray (GM) matter, from the manual segmentation performed, two methods were used. The first was the use of two formulas that propose a way to add the perimeter and area values of each slice to obtain the lateral area and the total volume of the cortex and the white matter of the brain, and the second was the coverage of the cortex using the program *Stitcher*, which generates values automatically. A comparison was then made of the values obtained by the first manual segmentation method (whose calculation is done using formulas) with the values obtained automatically by segmentation and navigation using *FreeSurfer*. The relative errors found for manual segmentation in coronal view, in relation to the reference value provided by the automatic method, were -2% for the white matter area, 11% for the gray matter area, -4% for white matter volume and -13% for gray matter volume. The error values related to the manual segmentation in the axial plane when compared with the automatic method were 4% for the white matter area, 11% for the gray matter area, -7% for the white matter volume and -14% for gray matter volume. All other values for the main analysis are below 15%, which shows the quality of the method and the possibility of developing it as an alternative.

Keywords: Manual Segmentation. Cerebral Morphometry. Structural magnetic resonance.

LISTA DE ILUSTRAÇÕES

Figura 1 – Visão anatômica geral do encéfalo: divisão em regiões e separação entre a substância branca e cinzenta. Retirada de Lent (2016). 17
Figura 2 – Processo de retorno do vetor magnetização à direção de B0. Retirada e alterada de Mazzola (2009). 18
Figura 3 – Exemplo de um córtex humano obtido por ressonância magnética estrutural nos 3 planos anatômicos: Planos axial, coronal e sagital. 20
Figura 4 – Segmentação da área total e exposta do córtex. Retirada de Moraes (2022) 20
Figura 5 – Segmentação do córtex por SBM e VBM. Retirada e alterada de Winkler et al. (2010) 21
Figura 6 – (Esquerda) Barra de ferramentas do *ImageJ*. (Direita) janela do comando *Reslice*. Pode-se selecionar a direção para reorganizar as fatias (pela direita do atual plano mostrada pelo *ImageJ* por exemplo *start at: Right*, conforme mostrado), o que resultará em outros planos anatômicos. 23
Figura 7 – Imagem de ressonância magnética estrutural do cérebro nos planos Axial (esquerda) e Coronal(direita). 24
Figura 8 – Segmentação da fatia 141 do cérebro no plano axial feita em 3 polígonos. 24
Figura 9 – Segmentação da fatia 105 do cérebro no plano axial feita com apenas um polígono para substância branca e um para Substância cinzenta. . . 25
Figura 10 – Exemplo de fatia segmentada em plano coronal. 26
Figura 11 – Exemplo de "Bolo de noiva"(esquerda) e semi-esfera (direita). Um cálculo analítico mostra que o método de aproximação da esquerda introduz um erro sistemática considerável, subestimando o valor real por 22% mesmo no limite em que a espessura das fatias vai a zero . . . 27
Figura 12 – Média e desvio padrão dos perímetros (esquerda) e áreas (direita) traçados repetidamente no plano Axial. 30
Figura 13 – Média e desvio padrão dos perímetros (esquerda) e áreas (direita) traçados repetidamente no plano coronal. 30
Figura 14 – Segmentação da substância cinzenta em plano coronal com respectivas incertezas, valores de áreas (esquerda) e volumes (direita). 31
Figura 15 – Segmentação da substância branca em plano coronal com respectivas incertezas, valores de áreas (esquerda) e volumes (direita). 31
Figura 16 – Segmentação da substância cinzenta em plano axial com respectivas incertezas, valores de áreas (esquerda) e volumes (direita). 32
Figura 17 – Segmentação da substância branca em plano axial com respectivas incertezas, valores de áreas (esquerda) e volumes (direita). 32

Figura 18 – Segmentação da substância branca das fatias 85 (esquerda) e 86 (direita) feita no plano axial. 33
Figura 19 – Incerteza relativa da área lateral (esquerda) e do volume (direita) da substância cinzenta medida a partir da segmentação baseada no plano coronal do córtex. 33
Figura 20 – Incerteza relativa da área lateral (esquerda) e do volume (direita) da substância branca medida a partir da segmentação baseada no plano coronal do córtex. 34
Figura 21 – Incerteza relativa da área lateral (esquerda) e do volume (direita) da substância cinzenta medida a partir da segmentação baseada no plano axial do córtex. 34
Figura 22 – Incerteza relativa da área lateral (esquerda) e do volume (direita) da substância branca medida a partir da segmentação baseada no plano axial do córtex. 35
Figura 23 – Histograma das incertezas relativas da área lateral (esquerda) e do volume (direita) da substância cinzenta medida a partir da segmentação baseada no plano axial do córtex. 35
Figura 24 – Histograma das incertezas relativas da área lateral (esquerda) e do volume (direita) da substância branca medida a partir da segmentação baseada no plano axial do córtex. 35
Figura 25 – Histograma das incertezas relativas da área lateral (esquerda) e do volume (direita) da substância cinzenta medida a partir da segmentação baseada no plano coronal do córtex. 36
Figura 26 – Histograma das incertezas relativas da área lateral (esquerda) e do volume (direita) da substância branca medida a partir da segmentação baseada no plano coronal do córtex. 36
Figura 27 – Esquema dos métodos utilizados nesse trabalho para o cálculo do volume total e área externa. 37
Figura 28 – Gráfico de barras com o valor das áreas obtidas nos métodos manuais e automáticos. 40
Figura 29 – Gráfico de barras com o valor dos volumes obtidos nos métodos manuais e automáticos. 40
Figura 30 – Reconstrução, feita no programa Stitcher, de segmentações manuais da substancia cinzenta do cérebro, em plano coronal. 47
Figura 31 – Reconstrução, feita no programa Stitcher, de segmentações manuais da substancia branca do cérebro, em plano coronal. 47

LISTA DE TABELAS

Tabela 1 – Diferenças entre os tempo T1 e T2 para substâncias de diferentes composições. Retirada e modificada de Mazzola (2009). 19
Tabela 2 – Área das substâncias branca e cinzenta do cérebro obtidos pelos métodos de segmentação manual e automática principais apresentados. 38
Tabela 3 – Volume das substâncias branca e cinzenta do cérebro obtidos pelos métodos manuais e automáticos principais apresentados. 38
Tabela 4 – Erro relativo do método manual em relação ao *FreeSurfer*. 38
Tabela 5 – Área das substâncias branca e cinzenta do cérebro obtidos pelos métodos complementares apresentados. 39
Tabela 6 – Volume das substâncias branca e cinzenta do cérebro obtidos pelos métodos complementares apresentados. 39
Tabela 7 – Erro relativo das áreas GM e WM e volumes GM e WM dos métodos complementares em relação ao padrão FreeSurfer. 39
Tabela 8 – Valores de áreas obtidos pela segmentação repetitiva de fatias de imagem de ressonância estrutural do cérebro, em vista axial. 46
Tabela 9 – Valores de perímetros obtidos pela segmentação repetitiva de fatias de imagem de ressonância estrutural do cérebro, em vista axial. 46
Tabela 10 – Valores de áreas obtidos pela segmentação repetitiva de fatias de imagem de ressonância estrutural do cérebro, em vista coronal. 46
Tabela 11 – Valores de perímetros obtidos pela segmentação repetitiva de fatias de imagem de ressonância estrutural do cérebro, em vista coronal 46

LISTA DE ABREVIATURAS E SIGLAS

3D	Três dimensões
AOMIC	*Amsterdam Open MRI Collection*
FS	*FreeSurfer*
GM	Matéria cinzenta
RM	Ressonância Magnética
ROI	*Region of Interest*
SBM	*Surface Based Morphometry* - Morfometria baseada em superfícies
VBM	*Voxel Based Morphometry* - Morfometria baseada em voxels
WM	Matéria branca

LISTA DE SÍMBOLOS

n	n-ésima secção do córtex de uma imagem de ressonância magnética
$n-1$	$n-1$-ésima secção do córtex de uma imagem de ressonância magnética
S_n	Área interna à curva de segmentação S da n-ésima secção do córtex
P_n	Perímetro da curva de segmentação S da n-ésima secção do córtex
h	Espessura entre duas secções subsequentes do córtex
A_n	Área da superfícies lateral entre duas secções subsequentes do córtex
V_n	Volume interno entre duas secções subsequentes do córtex

SUMÁRIO

1 INTRODUÇÃO 14
1.1 OBJETIVOS 15
1.1.1 Objetivo Específico 15
1.2 RELEVÂNCIA, JUSTIFICATIVA E CONTRIBUIÇÕES DO ESTUDO 15

2 REFERENCIAL TEÓRICO 17
2.1 ORGANIZAÇÃO DO CÉREBRO 17
2.2 IMAGEM POR RESSONÂNCIA MAGNÉTICA 17
2.2.1 Análise de imagens estruturais - morfometria 19
2.2.2 Segmentação automática e manual 20
2.2.2.1 *FreeSurfer* e limitações 21

3 MATERIAIS E MÉTODOS 23
3.1 SEGMENTAÇÃO MANUAL 23
3.2 VARIÁVEIS MORFOMÉTRICAS 25
3.3 INCERTEZAS 27
3.4 BASE DE DADOS 27

4 RESULTADOS E DISCUSSÃO 29
4.1 OBTENÇÃO DAS INCERTEZAS 29
4.2 SEGMENTAÇÕES E SUAS INCERTEZAS 30
4.3 ANÁLISE DE VALIDADE DA SEGMENTAÇÃO MANUAL 36
4.3.1 Análise Complementar 38

5 CONCLUSÃO 41

REFERÊNCIAS 43

APÊNDICE A – TABELAS UTILIZADAS PARA O CÁLCULO DE INCERTEZAS. 46

APÊNDICE B – RECONSTRUÇÃO PELO *STITCHER* DAS FATIAS SEGMENTADAS MANUALMENTE EM VISTA CORONAL. 47

1 INTRODUÇÃO

A estrutura cerebral está diretamente relacionada à processos biológicos, sejam eles saudáveis, como o desenvolvimento e o envelhecimento dos seres vivos; ou patológicos, como a ocorrência de demências e doenças congênitas (ZÖLLEI et al., 2020). Através de medidas geométricas como espessura, área e volume podemos quantificar as estruturas cerebrais e caracterizar eventos biológicos no campo de estudo conhecido como morfometria (WINKLER et al., 2010). Assim, a segmentação e posterior quantificação das estruturas cerebrais por meio de suas medidas geométricas são extremamente importantes para o estudo, desenvolvimento de terapias e acompanhamento clínico.

Uma maneira não invasiva e precisa de estudar as estruturais corticais é utilizando imagens de ressonância magnética estruturais. Nesta técnica, as diferentes composições biológicas da substâncias branca (composta principalmente por células gliais e axônios mielínicos) e cinzenta do córtex (composta principalmente por corpos celulares) se refletem em diferentes tempos de relaxamento para estados excitados de spin nuclear de átomos de hidrogênio nestas regiões. Como consequência, às diferentes regiões são atribuídos diferentes tons de cinza, tornando possível a sua segmentação. As variáveis morfométricas podem ser extraídas por meio das superfícies geradas pela interface entre as regiões de interesse, substância branca, cinzenta e líquido encéfalo raquidiano. Esta análise morfométrica pode ser obtida por duas principais metodologias. A primeira é a partir da segmentação utilizando superfície, *surface-based morphometry, SBM*. A segunda, a partir da classificação de *voxels*, *voxel-based morfometry, VBM* (WINKLER et al., 2010). No caso das segmentações baseadas em superfície, as superfícies geradas também são chamadas reconstruções pois são representações em 3 dimensões (3D) do cérebro.

Para analisar as imagens de ressonâncias magnéticas estruturais de cérebros humanos existem ferramentas automáticas bem estabelecidas, mas que se baseiam no uso de atlas construídos a partir de um grande número de indivíduos adultos e saudáveis, previamente segmentados. Um exemplo é o *FreeSurfer*, um *software* aberto com capacidade de realizar este processamento da imagem, desde a segmentação de estruturas, até a reconstrução de superfícies corticais e da extração das variáveis morfológicas de interesse (FISCHL, 2012).

Apesar funcionarem bem para adultos saudáveis, tais ferramentas nem sempre são eficazes na segmentação e reconstrução de cérebros de outros grupos de extremo interesse: crianças, bebês (ZÖLLEI et al., 2020), adultos não saudáveis (MONEREO-SáNCHEZ et al., 2021), e outros mamíferos (HERCULANO-HOUZEL et al., 2014). No caso de crianças e bebês, a reconstrução das superfícies corticais a partir de imagens de ressonância magnética estrutural, e o posterior estudo morfométrico possibilita o conhecimento dos eventos biológicos ao longo de todo o desenvolvimento, incluindo processos concomitantes de diferenciação e migração neuronal,geração de células da glia, projeção axonal, formação

e poda de conexões sinápticas e girificação. Em adultos que apresentam algum processo patológico, o acesso a este tipo de análise permitiria não só a comparação com as estruturas cerebrais de pessoas saudáveis, como também o desenvolvimento de métodos para detecção e compreensão da biologia estrutural do processo patológico. Por fim, como mostrado pelos estudos de Mello e colaboradores (MELLO; MORAES; MOTA, 2022) existem leis de escala universais, previstas teoricamente e observadas empiricamente, que são válidas para a estrutura do cérebro de mamíferos no geral. Este conjunto de resultados mostra que, para entender processos de desenvolvimento natural ou patológicos em humanos, é importante contextualizá-los no âmbito mais geral da neuroanatomia comparada.

Com a falta de alternativas eficazes para a segmentação automática em casos humanos com alterações estruturais graves, e para outras espécies, uma alternativa viável é a segmentação manual a partir das imagens estruturais. Devido a falta de um protocolo estabelecido para este método, é essencial especificar as etapas do processo, e determinar as suas incertezas metodológicas concomitantes, para que possamos generalizar para estes grupos, de grande interesse teórico e experimental, todo o conjunto de técnicas que forma desenvolvidas no contexto de humanos adultos saudáveis.

1.1 OBJETIVOS

O objetivo do trabalho é desenvolver um método manual de segmentação do cérebro com uso de uma imagem de ressonância magnética que prescinde do uso de um atlas, e validá-lo em humanos saudáveis. Para a validação será feita a comparação dos valores morfométricos obtidos pelo método manual desenvolvido e pelos métodos automáticos *FreeSurfer* e *Stitcher*.

1.1.1 Objetivo Específico

Os objetivos específicos desse trabalho são:

- Desenvolver um novo protocolo de segmentação manual de imagens de ressonância magnética estrutural do cérebro;
- Comparar a segmentação manual em duas orientações de um mesmo indivíduo, Coronal e Axial;
- Comparar os resultados da segmentação manual com um método automático de segmentação, e com um método de reconstrução de superfícies.

1.2 RELEVÂNCIA, JUSTIFICATIVA E CONTRIBUIÇÕES DO ESTUDO

O cérebro é um órgão que sempre gerou muita curiosidade e foi o protagonista de muitas pesquisas ao longo dos anos, afinal, ele é o "centro de controle"do corpo humano. O

surgimento dos exames de imagem e a atual complexidade dos dados gerados possibilitou o aprofundamento das pesquisas em morfometria cerebral de maneira não invasiva. O estudo da morfometria cerebral, a partir de imagens de ressonância magnética estrutural, requer a segmentação prévia das imagens cerebrais. Essa segmentação pode ser feita de maneira automática por alguns programas, com base em atlas pré-existentes. Porém, ainda há casos em que a anatomia cerebral difere muito do padrão que o programa requer para segmentá-lo, inviabilizando sua utilização. Dessa forma, o trabalho propõe o uso da segmentação manual de imagens de ressonância magnética estrutural como alternativa para a segmentação automática, tornando possível a obtenção das variáveis morfométricas de humanos e outros mamíferos não contemplados pelo outro método.

2 REFERENCIAL TEÓRICO

2.1 ORGANIZAÇÃO DO CÉREBRO

O encéfalo é formado por 3 estruturas principais, são elas o, cerebelo, tronco encefálico e o cérebro. Essas estruturas têm diferentes funções e nesse trabalho exploraremos apenas o cérebro, que pode ainda ser dividido em diencéfalo e telencéfalo, esse último englobando as matérias branca e cinzenta (ou córtex cerebral) que serão nosso foco no estudo (LENT, 2016) (Figura 1).

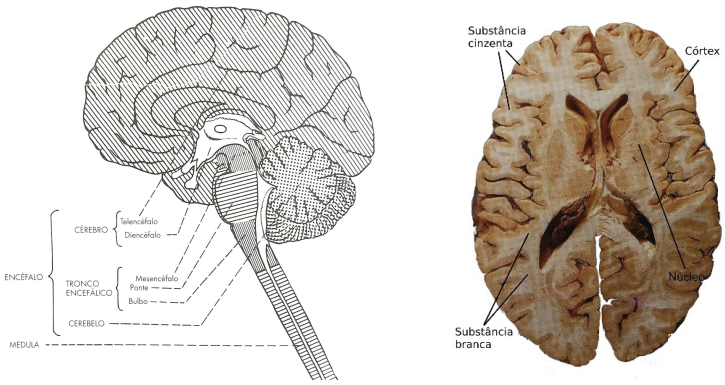

Figura 1 – Visão anatômica geral do encéfalo: divisão em regiões e separação entre a substância branca e cinzenta. Retirada de Lent (2016).

O telencéfalo é a região mais volumosa do encéfalo humano e sua matéria cinzenta é uma das mais importantes pela diversidade e complexidade das funções que realiza. É o córtex que interpreta as informações sensoriais, planeja, programa e envia à medula os comandos para a motricidade, além de ser nele que estão guardadas muitas memórias que nos tornam quem somos.

A substância branca do cérebro é principalmente formada por fibras nervosas revestidas de mielina, e o córtex composto principalmente por neurônios, células neurogliais e fibras (MACHADO; HAERTEL, 2007). O reconhecimento e a diferenciação dessas regiões nas imagens de ressonância magnética são possíveis por causa das diferentes densidades e composições de cada uma.

2.2 IMAGEM POR RESSONÂNCIA MAGNÉTICA

O átomo de hidrogênio é um dos mais abundantes no corpo humano e, com seu núcleo formado de apenas 1 próton, é o principal responsável pela geração da imagem na ressonância magnética (RM). Para entender a formação das imagens de RM é importante ter em mente duas propriedades muito importantes dos átomos, o spin e o momento

magnético. Na temperatura corporal de aproximadamente 36,5 graus Celsius, e submetidos apenas ao campo magnético da Terra, os prótons do corpo humano contém seus momentos magnéticos alinhados aleatoriamente, e ocupando um estado termodinâmico de menor energia, em que sua magnetização total é zero. Quando submetidos ao campo magnético longitudinal (B0) do equipamento de ressonância magnética, os prótons irão se alinhar paralelamente ou antiparalelamente com o campo, a partir do surgimento de um movimento chamado precessão. Quando atingem o equilíbrio, o vetor magnetização (M) resultante terá somente a componente horizontal, ao longo da direção de B0 (que nesse exemplo, será a direção do eixo z), como vemos no quadrante (f) da Figura 2. Um segundo campo magnético (B1), de curta duração, direção perpendicular a B0 e em fase com a frequência de precessão dos prótons será aplicado, gerando a reorientação do vetor magnetização. Um dos pulsos de radiofrequência (RF) mais utilizados é o que irá resultar em um ângulo de desvio de 90º, transferindo assim todo o vetor Magnetização para o plano transversal xy, como mostra o quadrante (a) da Figura 2, e induzindo uma tensão elétrica na bobina de frequência igual ao sinal de ressonância magnética nuclear. Quando acaba a aplicação desse pulso de RF, o sinal gerado irá decair devido ao processo de relaxação, que é o retorno para a magnetização em equilíbrio com B0, no eixo z. A relaxação dos spins, que irá gerar o sinal de indução livre, é causada por duas trocas de energia, entre spins, chamada troca spin-spin e entre spins e sua vizinhança, chamada spin-rede. A constante de tempo que caracteriza o primeiro processo de troca de energia, spin-spin, é a T1, ela marca o tempo necessário para a magnetização longitudinal recuperar 63% do seu valor inicial. A constante T2 caracteriza a troca de energia spin- rede e define o tempo necessário para que a magnetização no plano transversal atinja 37% do seu valor inicial.

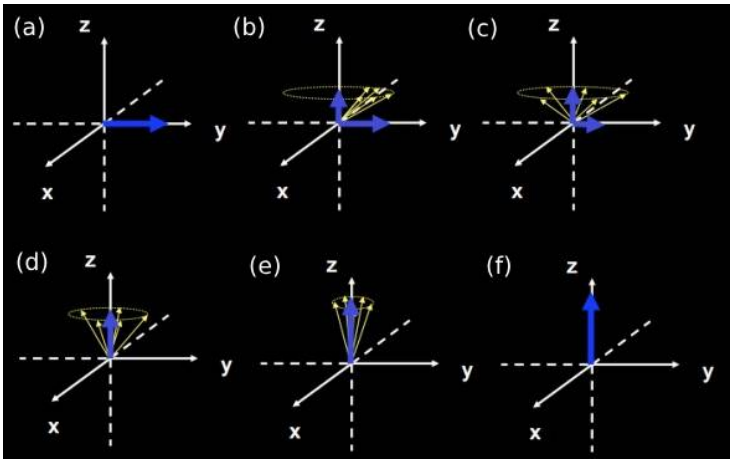

Figura 2 – Processo de retorno do vetor magnetização à direção de B0. Retirada e alterada de Mazzola (2009).

Na Tabela 1 podemos ver a diferença entre os tempos T1 e T2 para os diferentes tecidos do corpo, inclusive as substâncias branca e cinzenta do cérebro, porém, esses valores servem apenas como referência pois os tempos de relaxação pode resultar em valores

Tabela 1 – Diferenças entre os tempo T1 e T2 para substâncias de diferentes composições. Retirada e modificada de Mazzola (2009).

Tecido	T1 (ms)	T2 (ms)
Substância branca	790	90
Substância cinzenta	920	100
Líquido céfalo-raquidiano	4000	2000
Sangue (arterial)	1200	50
Parênquima hepático	490	40
Miocárdio	870	60
Músculo	870	50
Lipídios	260	80

bastante diferentes. A diferença nos tempos é usada para gerar contraste entre os tecidos das imagens. Um aspecto fundamental para a coleta do sinal que irá gerar a imagem de ressonância magnética é o fenômeno de formação de ecos, que é um processo natural e ocorre devido a refasagem dos momentos magnéticos induzida pelo segundo pulso de RF. Podemos controlar o momento em que o eco irá surgir através dos tempos e de aplicação dos pulsos, porém a defasagem e refasagem será dependente dos tipos de tecido em questão. Os prótons de hidrogênio do volume como um todo receberão energia do pulso de RF e retornarão sinal para a bobina. Este sinal contém informação de todo o tecido cerebral, mas não possibilita que saibamos de que parte do cérebro ele provém. Para mapear uma imagem bidimensional, é preciso estabelecer um método que possibilite a seleção de um corte do corpo para que, dentro deste corte, possa haver uma matriz de pontos organizada em linhas e colunas. Para cada elemento desta matriz (pixel) deve ser obtido o valor de intensidade de sinal, para que através de uma escala de tons de cinza ou cores possamos visualizar a imagem final Com a introdução dos chamados gradientes de campo magnético, poderemos variar linearmente em uma dada direção a intensidade do campo magnético e o acionamento de um gradiente de campo também altera a fase dos spins. Esta alteração é proporcional ao tempo que o gradiente fica ligado e amplitude do gradiente. Juntas, fase e frequência poderão fornecer informações espaciais do sinal.

A imagem de ressonância magnética pode ser, posteriormente, seccionado nos planos axial, coronal, e sagital, como mostra Figura 3.

2.2.1 Análise de imagens estruturais - morfometria

A morfometria é a análise quantitativa das formas. Quando lidamos com a morfometria do cérebro, iremos falar principalmente de espessura cortical, área total e área exposta do córtex, área da substância branca, e volume de ambas. Essas variáveis podem ser obtidas de maneira não invasiva a partir de imagens de ressonância magnética estrutural. A segmentação da matéria cinzenta e branca usada para o cálculo de suas áreas totais é feita acompanhando os sulcos e giros do cérebro, enquanto a segmentação para o cálculo da

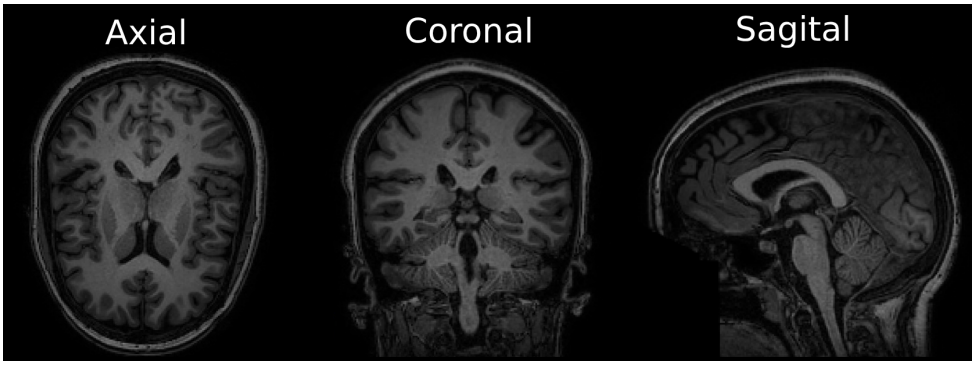

Figura 3 – Exemplo de um córtex humano obtido por ressonância magnética estrutural nos 3 planos anatômicos: Planos axial, coronal e sagital.

área exposta é feita com o envoltório do córtex, como exemplifica a Figura 4. À esquerda vemos a lateral de um cérebro com seus giros e sulcos, e à direita temos uma fatia de uma imagem de ressonância magnética de um cérebro em que foi segmentada, em amarelo, a superfície exposta do córtex, e em vermelho a superfície total do córtex. Já se sabe que existem relações entre essas variáveis e diversas características dos humanos, como idade ou presença de doenças (MORAES et al., 2022), o que torna esse estudo e a possibilidade de obtenção desses valores muito relevante para o avanço do conhecimento na área.

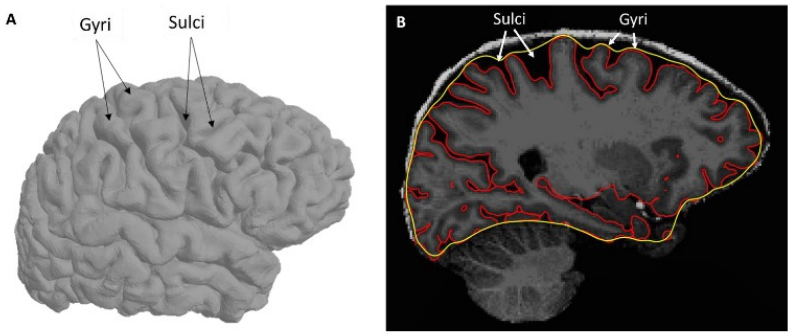

Figura 4 – Segmentação da área total e exposta do córtex. Retirada de Moraes (2022)

2.2.2 Segmentação automática e manual

A segmentação automática das imagens de ressonância magnética cerebrais é feita, principalmente, de duas maneiras, utilizando um modelo baseado em superfícies (*superficie based model-SBM*), ou um modelo baseado no volume (*volume based model - VBM*), como ilustrado na Figura 5. O VBM, é um método relativamente rápido e direto, que quantifica a massa existente em um *voxel* da imagem, e classifica os *voxels* de acordo com diferentes tipos de tecido, geralmente matéria cinzenta, branca e líquido raquidiano. Desta forma, ele permite a quantificação dos volumes global e regionalmente, usando diretamente os

voxels. Já no modelo baseado em superfície, SBM, a segmentação ocorre com a geração de superfícies na interface entre as regiões de interesse, substância branca, cinzenta e líquido encéfalo que são diferenciadas pelos tons de cinza da imagem (WINKLER et al., 2010). No caso das segmentações baseadas em superfície, as superfícies geradas também são chamadas reconstruções pois são representações em 3D do cérebro.

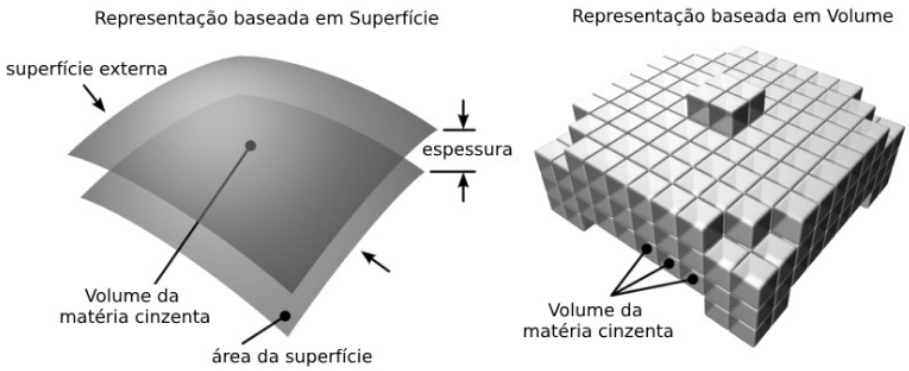

Figura 5 – Segmentação do córtex por SBM e VBM. Retirada e alterada de Winkler et al. (2010)

A segmentação manual, por sua vez, é feita através da inspeção visual de fatias do córtex e posterior traçado manual da fronteira entre a substância branca e cinzenta. Por ser um método que não conta com uma escala automática que classifique qual cinza se refere a cada substância, ele exige bastante atenção e um maior conhecimento anatômico das regiões cerebrais.

2.2.2.1 *FreeSurfer* e limitações

O *FreeSurfer* é um dos programas existentes mais bem estabelecidos para a segmentação automática de imagens de ressonância magnética do cérebro. Ele utiliza o modelo de segmentação e reconstrução baseado em superfície, é de código aberto, disponível gratuitamente, e pode ser executado em uma ampla variedade de plataformas de hardware e software. Ele é composto por um conjunto de ferramentas para a análise de dados de neuroimagem que fornece uma série de algoritmos para quantificar as propriedades funcionais, conexionais e estruturais do cérebro humano, além de possibilitar a segmentação e reconstrução do cérebro (FISCHL, 2012). Os algoritmos do *FreeSurfer* foram, em seu início, projetados e muito testados em conjuntos de dados de adultos, cumprindo bem sua função para esses indivíduos. Porém quando se trata de recém nascidos ou bebês de até 2 anos, além de outros mamíferos, o *FreeSurfer* já não tem a mesma eficácia. Essa perda de eficácia se dá devido às diferenças entre os cérebros de adultos saudáveis, crianças e outros mamíferos. A variação na mielinização, por exemplo, causa a reversão da intensidade do contraste entre as regiões do cérebro em indivíduos mais jovens, se comparados aos

mais velhos. Além de fatores como o excesso de movimento na aquisição da imagem de crianças menores gerando uma menor resolução dos *voxels* e dificultando o processamento do programa (ZÖLLEI et al., 2020). Por esse motivo e pelo interesse em outros grupos como adultos não saudáveis e outros mamíferos, para os quais as rotinas automáticas *FreeSurfer* não pode ser aplicada, se faz necessário a utilização de métodos alternativos de segmentação e reconstrução de ressonância magnética estrutural.

3 MATERIAIS E MÉTODOS

3.1 SEGMENTAÇÃO MANUAL

Para a segmentação manual foi utilizada uma mesa digitalizadora de modelo CTL 472 - *One By Wacom* (2017) integrada ao software aberto *ImageJ*, que possibilita visualizar a imagem de ressonância magnética estrutural como uma sequência de imagens bidimensionais, popularmente conhecidas como fatias pois são secções de um objeto tridimensional. Assim, podemos segmentar, fatia a fatia, a imagem de ressonância magnética estrutural[1].

A segmentação se inicia com a abertura do programa *ImageJ* e da imagem de ressonância magnética nos planos axial e coronal. O plano axial é o padrão inicial do *ImageJ* (Figura 7). Contudo, como o que é mostrado pelo software são somente secções do imagem de ressonância magnética estrutural, podemos reorganizar as fatias para ter acesso a outros planos anatômicos. Seguindo a sequência *Image, Stacks, Reslice[/]*, aparecerá uma janela que permite a modificação para outros planos anatômicos (Figura 7). Ao selecionar a direção em relação ao atual plano mostrado pelo *ImageJ* para reorganizar as fatias, *start at: Right* e *avoid interpolation*, estamos modificando o plano, como mostra a Figura 6.

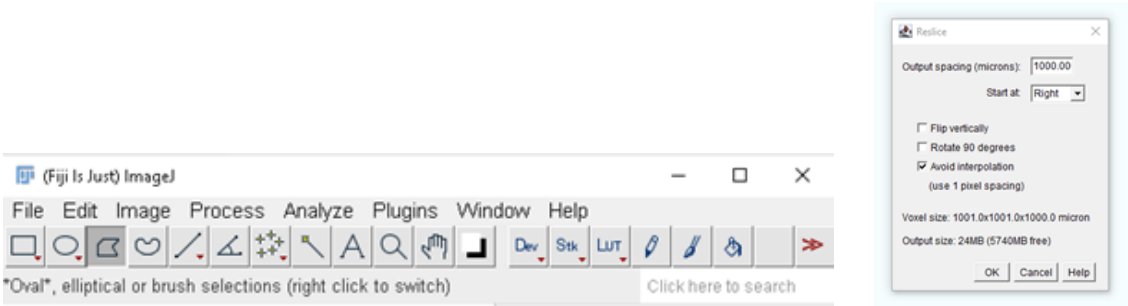

Figura 6 – (Esquerda) Barra de ferramentas do *ImageJ*. (Direita) janela do comando *Reslice*. Pode-se selecionar a direção para reorganizar as fatias (pela direita do atual plano mostrada pelo *ImageJ* por exemplo *start at: Right*, conforme mostrado), o que resultará em outros planos anatômicos.

Com as imagens abertas foi feita a escolha de qual fatia iniciar a segmentação. Essa escolha é feita com base na observação de onde se inicia a substância cinzenta.

A construção dos traçados para todas as segmentações foi feita com a ferramenta *polygon selections* que cria pontos ordenados a cada ponto selecionado, conectando-os e formando polígonos. Este formato é ideal pois torna computacionalmente simples o cálculo de grandezas de interesse como o perímetro traçado e sua área interna. Durante a construção do polígono não pode ser feita nenhuma modificação nos pontos, no caso de

[1] https://ImageJ.nih.gov/ij/index.html, *software* livre e disponível.

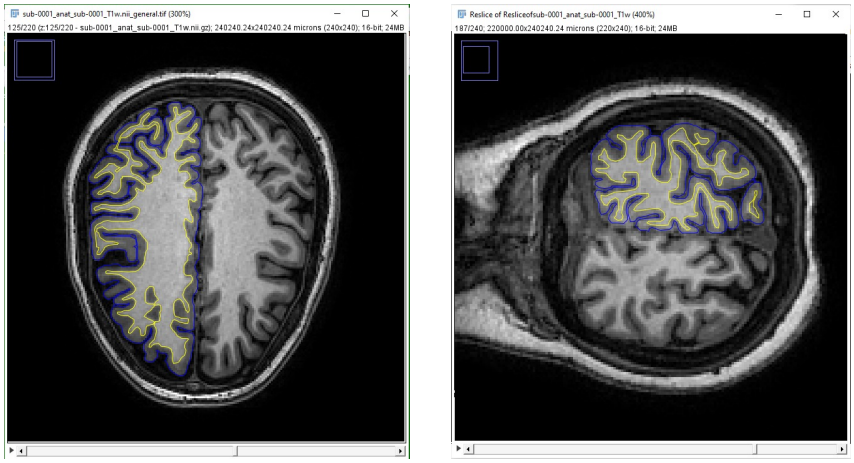

Figura 7 – Imagem de ressonância magnética estrutural do cérebro nos planos Axial (esquerda) e Coronal(direita).

eventuais erros, mas quando o último ponto encontra o primeiro, o polígono se fecha, e ele, então pode ser modificado caso necessário. Após fechado é necessário salvar o polígono em uma Região de Interesse (do inglês *Region of Interest*, *ROI*).

Algumas fatias necessitaram de mais de um polígono para segmentar a mesma região, como mostra a Figura 8. Esses casos ocorrem pois quando seccionamos o cérebro podem aparecer volumes parciais, comumente chamados de "ilhas", substâncias que, na fatia em questão, não parecem conectadas ao resto do cérebro.

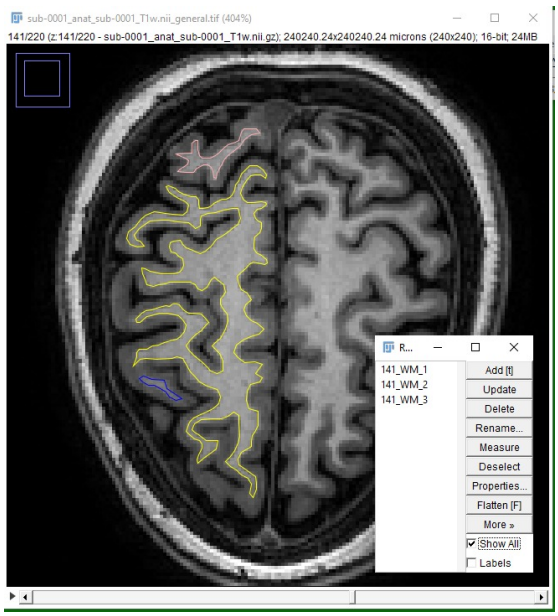

Figura 8 – Segmentação da fatia 141 do cérebro no plano axial feita em 3 polígonos.

Uma forma de conectar ilhas separadas, sem gerar duas *ROIs*, muito utilizada foi através de retas paralelas o mais próximas possível uma da outra, preferencialmente no

local mais próximo da ligação nas fatias anteriores. Esse procedimento é mostrado na Figura 9.

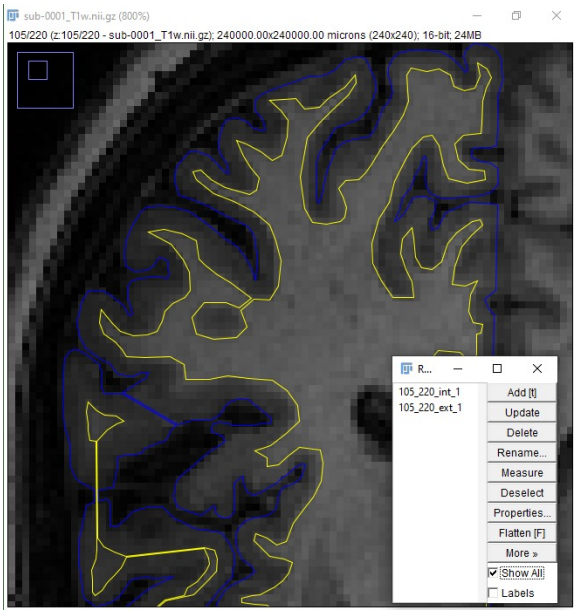

Figura 9 – Segmentação da fatia 105 do cérebro no plano axial feita com apenas um polígono para substância branca e um para Substância cinzenta.

As situações descritas acima são algumas das muitas dificuldades encontradas durante o procedimento manual. Outra questão muito recorrente que associa mais uma incerteza a esse método é a dificuldade de diferenciar os tons de cinza correspondentes a cada matéria, branca e cinzenta, e também as outras estruturas presentes, uma vez que temos mais de 2 tons.

Após ter todas as fatias traçadas, foi feita uma Tabela contendo os valores de área e perímetro de cada *ROI*, esses valores podem ser obtidos diretamente do *ImageJ* selecionando o item *measure* da *ROI*. No caso da mesma fatia ter mais de uma *ROI*, foi necessário fazer a soma dos perímetros e áreas de ambas e ter apenas 1 valor por fatia para cada uma dessas medidas.

3.2 VARIÁVEIS MORFOMÉTRICAS

Após a conclusão da segmentação manual, foram utilizadas duas abordagens para a obtenção das variáveis morfométricas. A primeira, inspirada nos trabalhos com mamíferos em que buscam relações alométricas entre as variáveis de interesse, não depende da reconstrução 3D do cérebro (KAZU et al., 2014; HERCULANO-HOUZEL et al., 2010; HERCULANO-HOUZEL et al., 2014; NEVES et al., 2014; RIBEIRO et al., 2013). Para segui-la, foi necessário extrair pelo *ImageJ* os valores dos perímetros e áreas das substâncias branca e cinzenta do córtex diretamente da segmentação realizada, e fazer a organização

dos dados. As áreas totais e os volumes das matérias cinzenta e branca foram calculados com as Equações desenvolvidas e descritas no artigo de Kazu et al. (2014), que apresenta uma aproximação mais realista de superfícies arredondadas.

$$A_n = \sqrt{(S_n - S_{n-1})^2 + [h(P_n + P_{n-1})/2]^2} \tag{3.1}$$

$$V_n = h/3 \times [S_n + S_{n-1} + \sqrt{(S_n \times S_{n-1})}] \tag{3.2}$$

Nas Equações 3.1 e 3.2, P_n e P_{n-1} se referem aos perímetros das fatias n e $n-1$ (duas fatias consecutivas), S_n e S_{n-1} se referem às áreas das fatias n e $n-1$, e o termo h se refere à espessura do corte de aquisição, que nesse caso é de 2mm. O A_n se refere à área lateral entre duas fatias consecutivas(n e $n-1$), assim, fazendo o somatório de todos os A_n obtém-se a área total de cada região e somando os termos V_n, obtém-se o volume total.

A Figura 10 ilustra melhor o conceito de "fatia", e nela é possível identificar a área lateral e o volume parcial que são calculados nas Equações 3.1 e 3.2.



Figura 10 – Exemplo de fatia segmentada em plano coronal.

O método anteriormente usado para o cálculo da área lateral total pela soma das fatias se baseia na projeção vertical da área e do perímetro de uma fatia na fatia seguinte, e assim por diante, como um "bolo de noiva"de várias camadas. Esta aproximação, além de ser menos precisa que a utilizada aqui, também introduz erros sistemáticos mesmo para fatias muito próximas, e resulta em valores diferentes para as áreas laterais quando a ordem em que as fatias são contabilizadas é invertida ((SOUZA, 2023)). Uma aproximação mais realista foi apresentada no trabalho de Kazu et al. (2014), que assume que fatias adjacentes n e $n-1$ são semelhantes entre si, e estima a área lateral como a de uma superfície de inclinação constante que interpola entre as fatias.

A segunda abordagem utilizada para a obtenção das variáveis morfométricas ocorreu a partir da reconstrução 3D do cérebro, e para isso foi utilizado o programa Stitcher (https://github.com/labmetabio/Stitcher, em preparação). O programa está em processo de publicação e foi desenvolvido pelo aluno de Mestrado Heitor Gessner, do grupo de

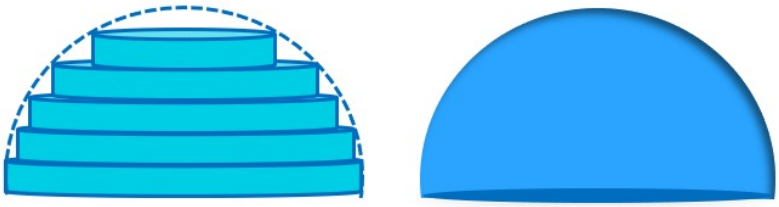

Figura 11 – Exemplo de "Bolo de noiva"(esquerda) e semi-esfera (direita). Um cálculo analítico mostra que o método de aproximação da esquerda introduz um erro sistemática considerável, subestimando o valor real por 22% mesmo no limite em que a espessura das fatias vai a zero

pesquisa metaBIO, a reconstrução do cérebro é feita pela "costura"de fatias adjacentes buscando a menor área lateral sem auto-intersecção. Essa costura é realizada conectando pontos de uma fatia com a outra utilizando uma malha de triângulos.

3.3 INCERTEZAS

As incertezas associadas à primeira abordagem, em que não exige a reconstrução 3D do cérebro e são aplicadas as Equações 3.1 e 3.2, foram posteriormente calculadas a partir da propagação de incertezas utilizando derivadas parciais, para possibilitar a comparação entre os métodos. Para estimar esses valores optou-se por traçar a mesma fatia aproximadamente 5 vezes, possibilitando a retirada de uma média e desvio padrão entre os valores. Como as camadas do cérebro são muito diferentes, a hipótese seguida foi de que haveria uma tendência linear que correlaciona positivamente o tamanho das fatias com o valor das incertezas.

3.4 BASE DE DADOS

Ambos os métodos utilizaram os dados do mesmo indivíduo da base de dados aberta *Amsterdam Open MRI Collection (AOMIC)* (SNOEK et al., 2021) que disponibiliza imagens de ressonância magnética de adultos saudáveis. O sujeito escolhido foi o de código *sub0001*, do subconjunto *PIOP01* que foi adquirido com um equipamento Phlips Achieva 3T. As imagens do projeto foram coletados entre maio de 2015 e abril de 2016. O estudo foi aprovado pela comissão de ética antes do início da coleta de dados, segundo descrito nas informações do banco de dados (SNOEK et al., 2021).

Foi selecionada para este estudo a imagem baseada em T1. No plano Axial, a ressonância contém 220 fatias, mas apenas as fatias 58 até a 160 continham substância branca e cinzenta do cérebro para ser traçada. No plano Coronal eram 240 fatias e foram traçadas desde a 49 a 203. A segmentação automática da imagem baseada em T1 e sua reconstrução

foram feitas pelo *FreeSurfer* v6.0.0 e pelo Stitcher, garantindo valores de referência para a comparação.

4 RESULTADOS E DISCUSSÃO

Neste capítulo serão apresentados como resultados a avaliação da qualidade e de confiabilidade do protocolo de segmentação manual de uma superfície cortical obtida por ressonância magnética estrutural. Inicialmente, serão expostos os valores e cálculos de incerteza associada a cada fatia traçada manualmente, e que servem de extrapolação para estimar a incerteza dos volumes parciais e áreas laterais. Posteriormente, serão apresentadas informações desses volumes e áreas que correspondem a cada conjunto de fatias, suas incertezas propagadas, e suas incertezas relativas. Será feita, ainda, uma recapitulação dos métodos de segmentação e análise para se obter os valores finais desejados. Ao final do capítulo, serão apresentados os valores finais obtidos para área e volume calculados pela segmentação manual dos planos axial e coronal e comparados aos valores obtidos pela segmentação automática, além de uma breve discussão dos resultados.

4.1 OBTENÇÃO DAS INCERTEZAS

Através da repetição do procedimento de segmentação manual de algumas fatias do córtex pode-se estimar o grau de variação nos valores de área e perímetro dos contornos de cada *ROI* de segmentação. Em conjuntos de medidas repetidas para diferentes fatias, observa-se uma correlação entre o desvio padrão da área e do perímetro com o tamanho da região segmentada. O valor do coeficiente de Pearson foi calculado para quantificar essa correlação, tornando possível comprovar uma correlação positiva. O valor obtido para a correlação de Pearson utilizando os dados da segmentação em plano axial foi 0,79 para o perímetro e 0,51 para a área, e para os dados da segmentação em plano coronal foi 0,59 para o perímetro e 0,53 para a área.

As Figuras 12 e 13 mostram os gráficos em escala logarítmica dessa relação utilizando os dados obtidos pela segmentação nos planos axial e coronal, respectivamente. Os quatro gráficos contém uma linha vermelha que indica a regressão linear obtida.

O coeficiente a (coeficiente angular), o coeficiente b (valor em que a reta vermelha atravessa o eixo y), e suas incertezas obtidos pela regressão linear para o gráfico do logaritmo do perímetro em plano axial foram: a = (1,2 ± 0,2), b = (-5,2 ± 2,3). E para o gráfico do logaritmo da área em plano axial foram: a = (0,5 ± 0,1), b = (-0,0 ± 0,8). Além disso, os valores obtidos para o coeficiente de determinação, R^2, foram 0,7 para a área e 0,8 para o perímetro.

Os valores obtidos para os coeficientes a e b e suas incertezas relativos ao logaritmo do perímetro calculada pela segmentação em plano coronal (Figura 13) foram:a=(0,6 ± 0,4), b=(0,6 ± 4,7). E relativos ao logaritmo da área segmentado em plano coronal foram: a=(0,4 ± 0,2), b=(-0,2 ± 1,5). Além disso, os valores obtidos para o coeficiente de

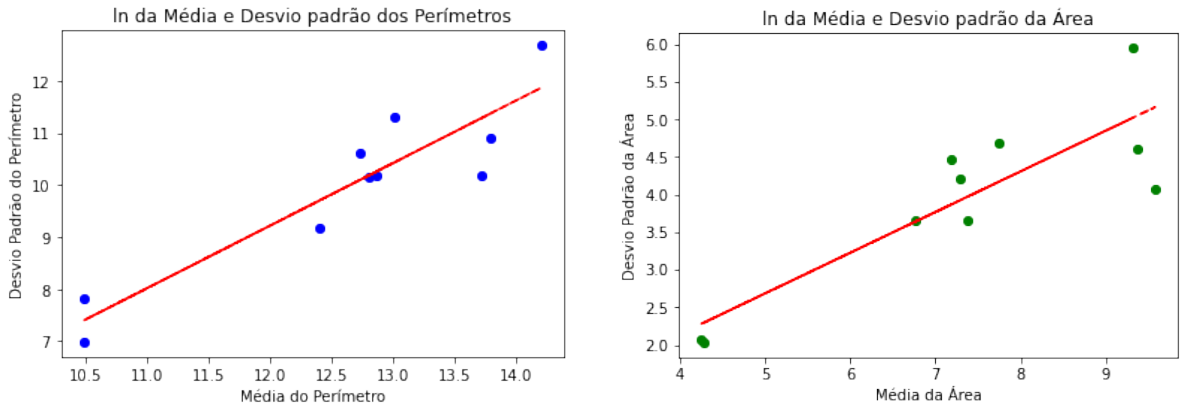

Figura 12 – Média e desvio padrão dos perímetros (esquerda) e áreas (direita) traçados repetidamente no plano Axial.

determinação, R^2, foram 0,4 para a área e 0,3 para o perímetro.

Os valores de R^2 da regressão linear referentes à segmentação em plano coronal foram baixos, não indicando uma relação linear entre as variáveis. Tendo em vista que, para uma pessoa sem conhecimentos avançados de neuroanatomia, é mais simples segmentar fatias no plano coronal, essa pode ser uma explicação para a incerteza não variar linearmente com o tamanho da fatia.

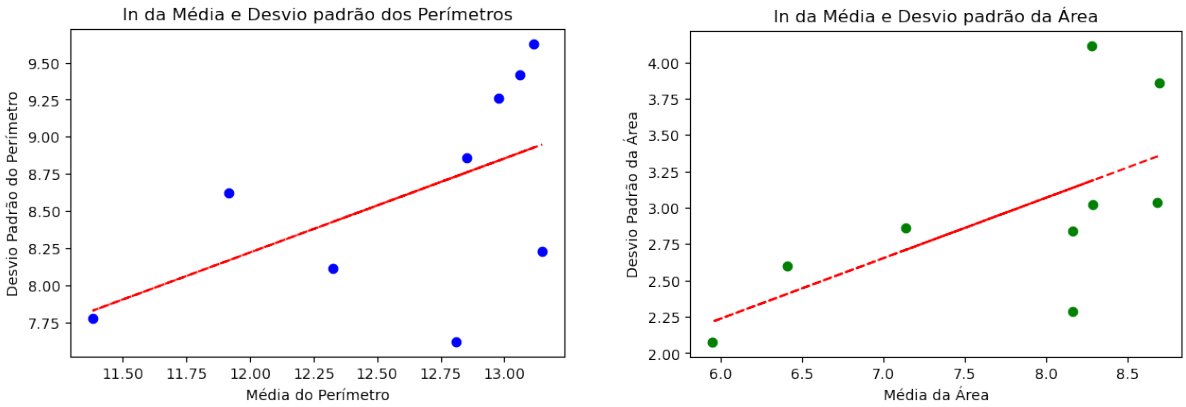

Figura 13 – Média e desvio padrão dos perímetros (esquerda) e áreas (direita) traçados repetidamente no plano coronal.

4.2 SEGMENTAÇÕES E SUAS INCERTEZAS

Com as relações lineares extraídas, foi estimada a incerteza da área e do perímetro de cada fatia e em cada orientação.

Os gráficos presentes nas Figuras 14, 15, 16, e 17 foram feitos no intuito de se obter uma análise do comportamento das áreas laterais, volumes parciais, e de suas incertezas,

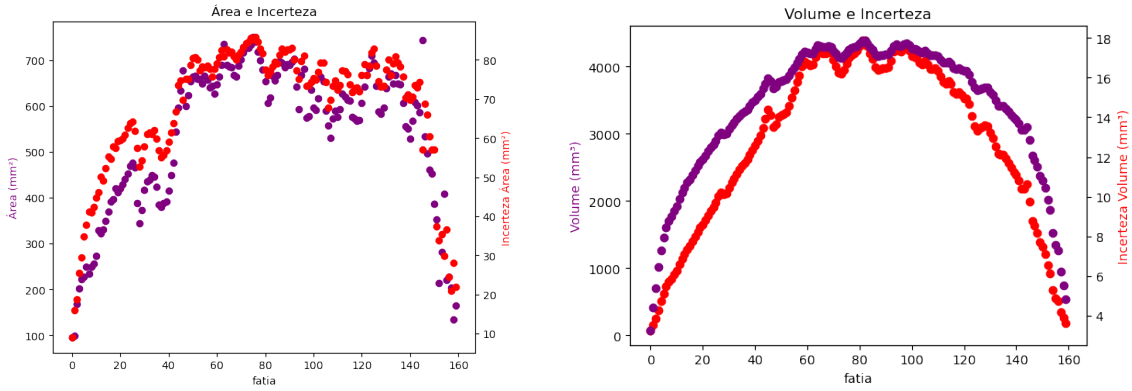

Figura 14 – Segmentação da substância cinzenta em plano coronal com respectivas incertezas, valores de áreas (esquerda) e volumes (direita).

ao longo de toda a extensão do córtex.

As Figuras 14 e 15 são relativas às segmentações das substâncias cinzenta e branca, respectivamente, em plano coronal, e, a partir deles é possível notar que as incertezas, representadas pelos pontos vermelhos e pela escala do eixo Y à direita, acompanham bem as curvas pontilhadas em roxo da área e do volume para a substância cinzenta, mas para a substância branca já se nota um comportamento menos regular.

Essa diferença possivelmente se relaciona com a maior dificuldade em se traçar a substância branca, uma vez que ela apresenta mais irregularidades e curvas complexas, além de um limite menos definido.

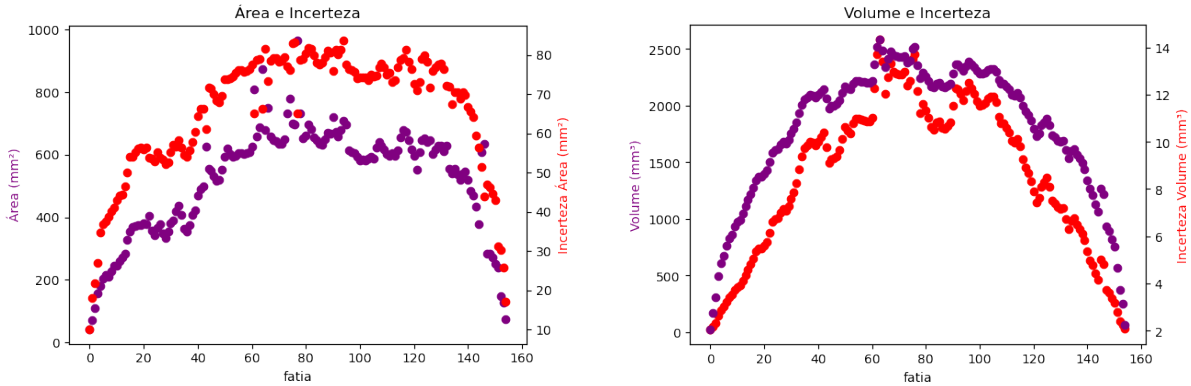

Figura 15 – Segmentação da substância branca em plano coronal com respectivas incertezas, valores de áreas (esquerda) e volumes (direita).

As Figuras 16 e 17 são relativas às segmentações das substâncias cinzenta e branca, respectivamente, em plano axial, e, quando se observa os gráficos de área já é possível notar uma maior dispersão dos pontos, tanto das áreas quanto das incertezas associadas. Apesar da superfície do cérebro ter nuances, a espessura entre duas fatias segmentadas é de apenas 2 milímetros, logo, esperava-se que o valor das áreas fossem mais próximos uns

dos outros, o que não ocorreu nesses gráficos. Em relação às incertezas das áreas é possível perceber que, além da maior dispersão geral, há dois pontos no gráfico da substância branca cujos valores para incerteza são bem maiores que o restante. Um exemplo pode ser observado na Figura 18.

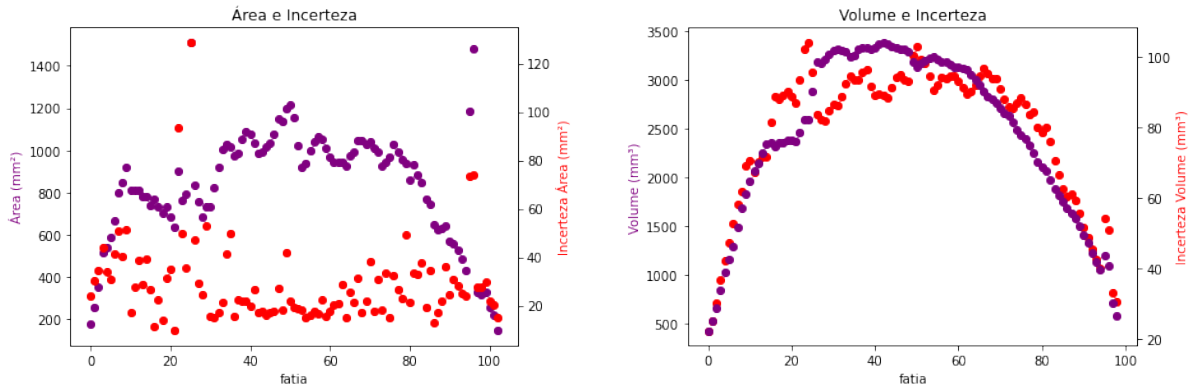

Figura 16 – Segmentação da substância cinzenta em plano axial com respectivas incertezas, valores de áreas (esquerda) e volumes (direita).

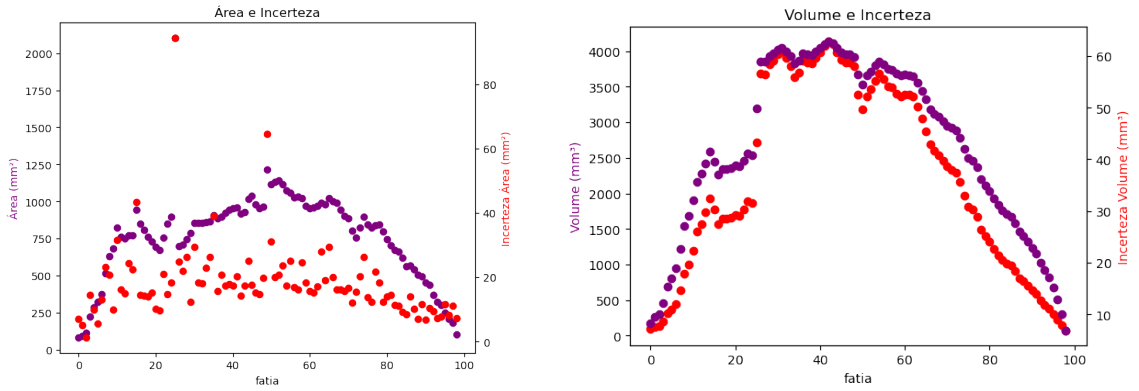

Figura 17 – Segmentação da substância branca em plano axial com respectivas incertezas, valores de áreas (esquerda) e volumes (direita).

A segmentação da matéria branca das fatias 85 e 86 do cérebro em plano axial são mostrados na Figura 18, e nota-se uma diferença bem grande entre as duas. Na fatia 85, foi feita a segmentação acompanhando toda a curvatura da substância branca, inclusive na região medial do cérebro, enquanto na fatia 86 optou-se por traçar a região medial de maneira mais direta, causando uma grande diferença na área lateral gerada e um artefato na reconstrução 3D dessa região.

A situação descrita aconteceu algumas vezes na segmentação feita em plano axial pois há uma maior complexidade nos sulcos e giros, além do aparecimento de estruturas que não são de interesse dentro da região que se desejava traçar, o que dificulta a tarefa e gera uma maior incerteza na segmentação.

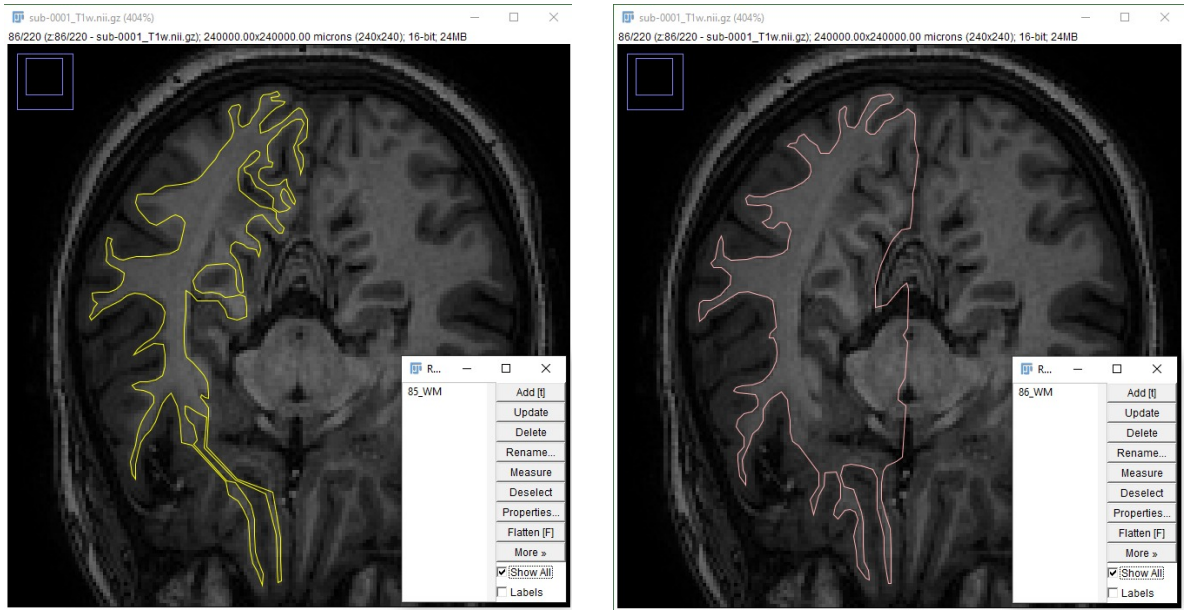

Figura 18 – Segmentação da substância branca das fatias 85 (esquerda) e 86 (direita) feita no plano axial.

As Figuras 19, 20, 21, 22 mostram as incertezas relativas calculadas fatia a fatia, da área e do volume de substância branca e cinzenta nos planos coronal e axial do cérebro.

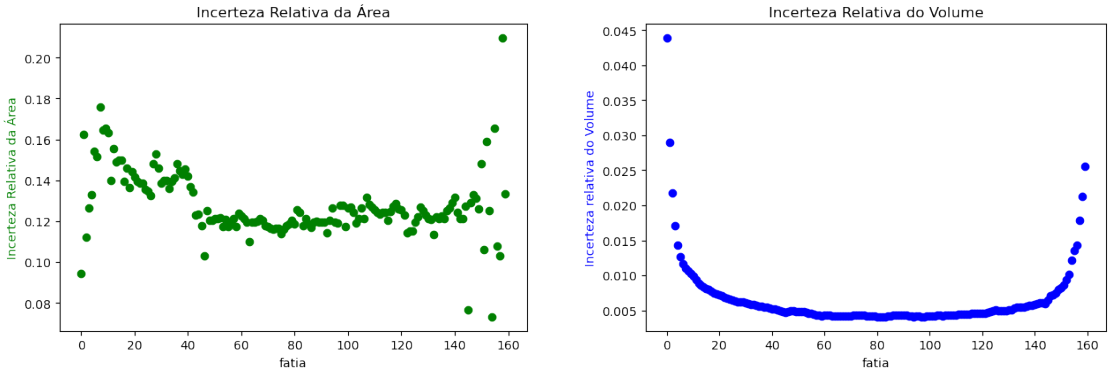

Figura 19 – Incerteza relativa da área lateral (esquerda) e do volume (direita) da substância cinzenta medida a partir da segmentação baseada no plano coronal do córtex.

O calculo da incerteza relativa é feito pelo quociente entre a incerteza e o valor, e quanto maior, menor é a qualidade da medida. Em geral, é possível perceber que as incertezas relativas dos volumes são bem menos dispersas do que as das áreas, e para os gráficos de volume das Figuras 19, 20 e 21, elas seguem um formato de "U", indicando que nas fatias iniciais e finais, que são as de menor volume, há uma maior incerteza relativa. Uma possível explicação para esse comportamento é que o erro nas fatias menores é menos dispersado ao longo da fatia, sendo proporcionalmente maior. A incerteza relativa das áreas dessas figuras também contém um "U"em sua maioria, mas esse "U"contém pernas,

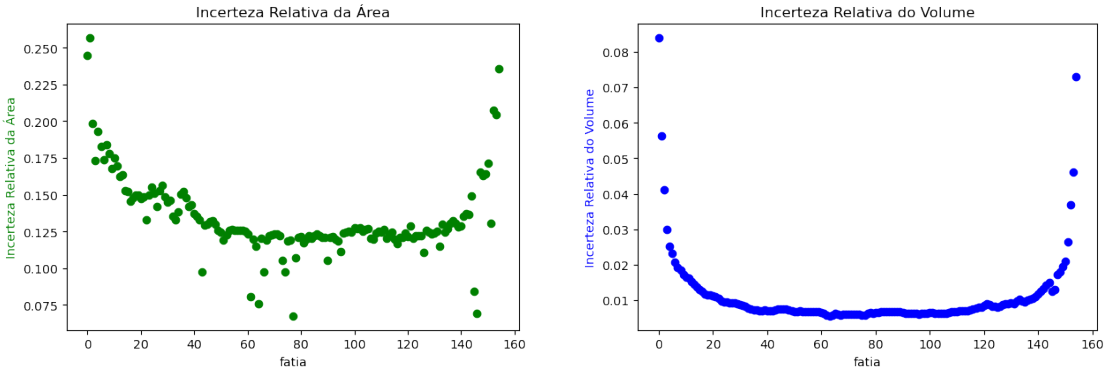

Figura 20 – Incerteza relativa da área lateral (esquerda) e do volume (direita) da substância branca medida a partir da segmentação baseada no plano coronal do córtex.

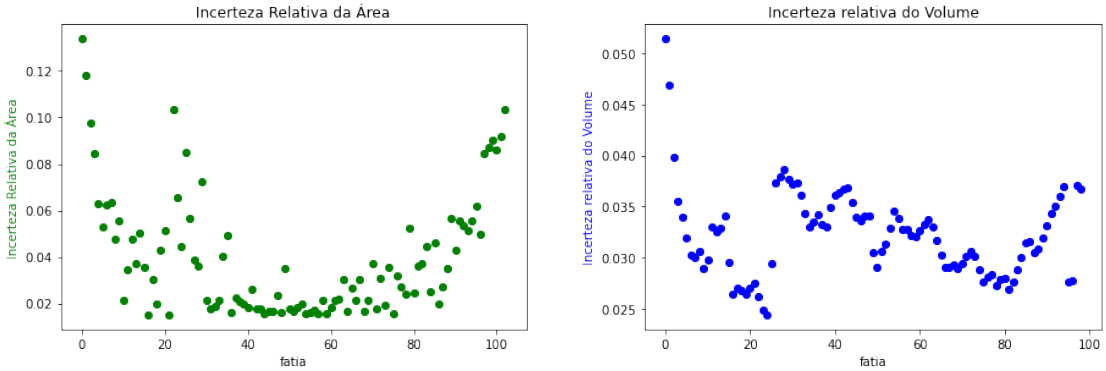

Figura 21 – Incerteza relativa da área lateral (esquerda) e do volume (direita) da substância cinzenta medida a partir da segmentação baseada no plano axial do córtex.

uma vez que nas fatias iniciais e finais há alguns pontos de incerteza relativa bem abaixo e dispersos.

A partir dos valores de incerteza relativa foram calculadas suas médias e desvios padrão para uma melhor comparação entre os métodos de segmentação nos planos axial e coronal. Os valores obtidos para a matéria cinzenta segmentada em plano axial foram: $\sigma_{area} = (0{,}0397 \pm 0{,}0007)$, $\sigma_{volume} = (0{,}01743 \pm 0{,}00001)$ (Figuras 23). Os valores obtidos para a matéria Branca segmentada em plano axial foram: $\sigma_{area} = (0.0253 \pm 0.0002)$, $\sigma_{volume} = (0.0263 \pm 0.0002)$ (Figuras 24). Os valores obtidos para a matéria cinzenta segmentada em plano coronal foram: $\sigma_{area} = (0.1278 \pm 0.0002)$, $\sigma_{volume} = (0{,}00007 \pm 0{,}00002)$ (Figuras 25). Os valores obtidos para a matéria branca segmentada em plano Coronal foram: $\sigma_{area} = (0.1342 \pm 0.0007)$, $\sigma_{volume} = (0.0110 \pm 0.0001)$ (Figuras 26).

Foram então feitos histogramas para melhor visualização dessas incertezas relativas, que aparecem nas Figuras 23, 24, 25.

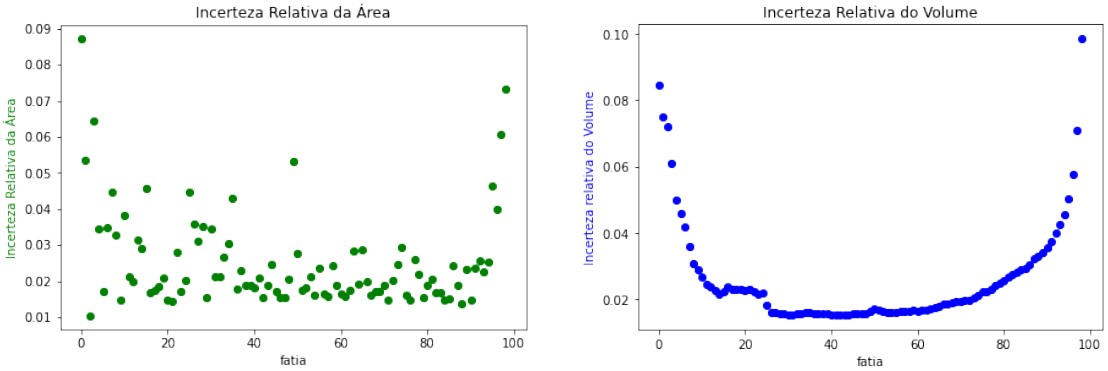

Figura 22 – Incerteza relativa da área lateral (esquerda) e do volume (direita) da substância branca medida a partir da segmentação baseada no plano axial do córtex.

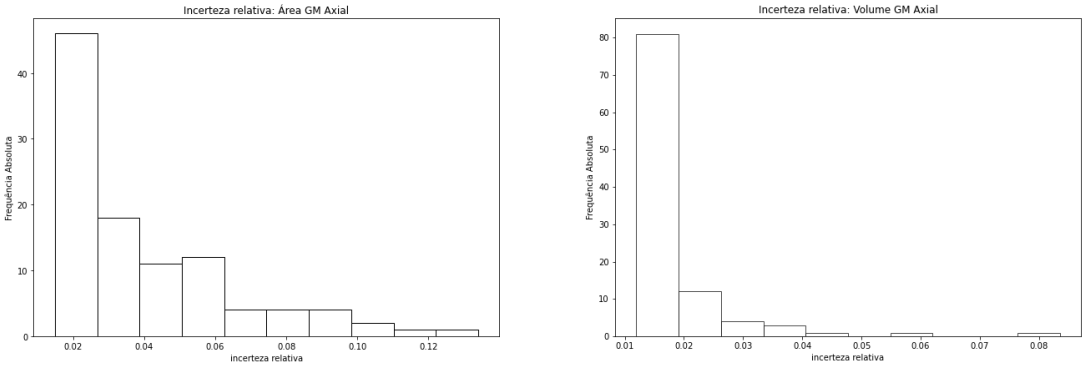

Figura 23 – Histograma das incertezas relativas da área lateral (esquerda) e do volume (direita) da substância cinzenta medida a partir da segmentação baseada no plano axial do córtex.

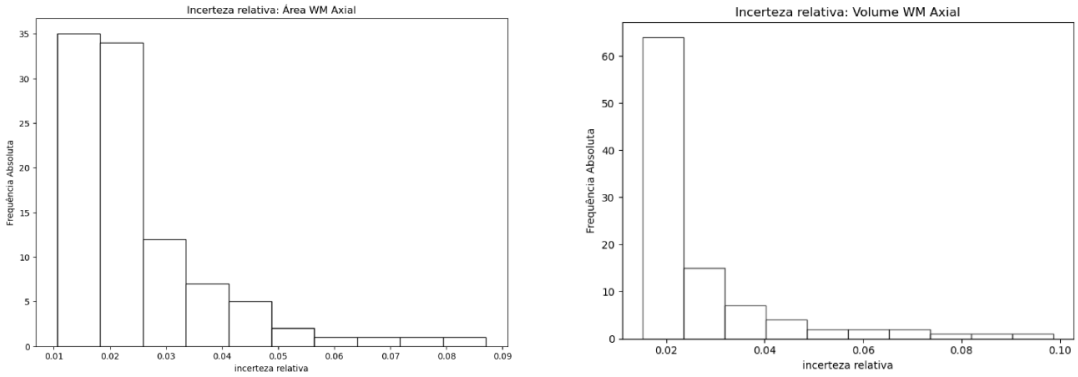

Figura 24 – Histograma das incertezas relativas da área lateral (esquerda) e do volume (direita) da substância branca medida a partir da segmentação baseada no plano axial do córtex.

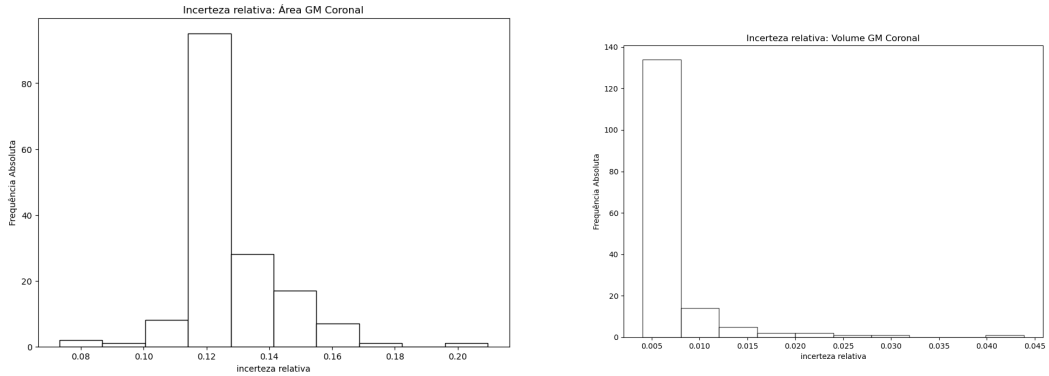

Figura 25 – Histograma das incertezas relativas da área lateral (esquerda) e do volume (direita) da substância cinzenta medida a partir da segmentação baseada no plano coronal do córtex.

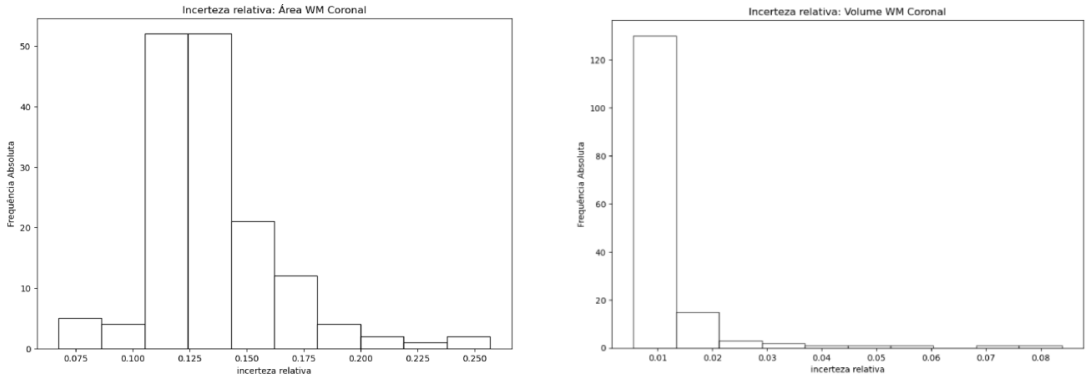

Figura 26 – Histograma das incertezas relativas da área lateral (esquerda) e do volume (direita) da substância branca medida a partir da segmentação baseada no plano coronal do córtex.

4.3 ANÁLISE DE VALIDADE DA SEGMENTAÇÃO MANUAL

Com o objetivo de avaliar a segmentação manual desenvolvida nesse trabalho foi realizada a comparação dos valores obtidos por esse meio e por meios automáticos. É importante entender os passos para a obtenção dos valores de área e volume por todos os métodos que serão utilizados, e para isso foi feito o esquema que se encontra na Figura 27.

Todos os métodos começam com a segmentação do cérebro em matéria branca e cinzenta. Nesse projeto, essa segmentação ocorreu de forma manual e automática, com o uso do *FreeSurfer*. Ao final da segmentação o produto que temos são contornos das matérias branca e cinzenta do cérebro, em duas dimensões[1], de todas as fatias da ressonância magnética, e os valores de área e perímetro de cada uma. Sabemos também a distância

[1] No caso dos programa *FreeSurfer* a segmentação ocorre em 3D e a reconstrução ocorre simultaneamente, mas para possibilitar a comparação com o método manual foi feita a extração das segmentações em duas dimensões.

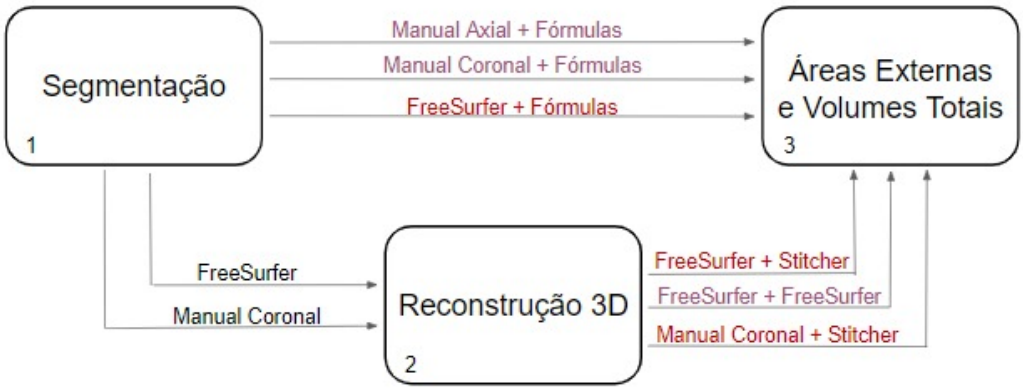

Figura 27 – Esquema dos métodos utilizados nesse trabalho para o cálculo do volume total e área externa.

entre as fatias, por ser um parâmetro de aquisição originado na imagem de ressonância. Com esses dados, podemos seguir dois métodos para o cálculo das variáveis desejadas, o primeiro é o uso das Fórmulas 3.1 e 3.2, descritas no Capítulo 3, "Materiais e Métodos", que nos levam diretamente aos valores de área externa e volume total, a que se refere a seta superior no esquema. O segundo, é a partir da reconstrução em 3 dimensões do cérebro utilizando as segmentações anteriores. Essa reconstrução foi feita por dois programas, o *FreeSurfer*, e o *Stitcher*. A partir das reconstrução, os próprios programas calculam automaticamente a área externa e o volume total do cérebro, chegando ao terceiro retângulo do esquema.

A validação foi realizada na comparação entre o método totalmente manual desenvolvido nesse trabalho, em que a segmentação é feita manualmente, não há reconstrução, e os valores são calculados com a aplicação das Fórmulas 3.1 e 3.2 e o método totalmente automático já bem estabelecido, que é a segmentação e reconstrução pelo programa *FreeSurfer*. Como análise complementar, foram utilizados valores obtidos com o intermédio do programa *Stitcher*, que está em desenvolvimento pelo doutorando Heitor Gessner, do grupo de pesquisa MetaBIO, e os valores obtidos pelo método misto, de segmentação automática e aplicação das Fórmulas 3.1 e 3.2.

A Tabela 2 nos permite visualizar os valores calculados para a área das substâncias branca e cinzenta pelos métodos principais, ou seja, pela segmentação manual (em plano axial e coronal) com calculo de valores pelas fórmulas 3.1 e 3.2, e pela segmentação com reconstrução automáticas pelo *FreeSurfer*. A Tabela 3 apresenta os volumes obtidos para esses mesmos métodos.

O valor obtido de maneira totalmente automática pelo *FreeSurfer* independe do eixo de corte, axial ou coronal, dessa maneira, temos apenas 1 valor em cada Tabela (2 e 3) para esse método.

Para comparar os valores obtidos para as áreas e volumes das substâncias branca e

Segmentação	Reconstrução 3D	Valores	Área WM (mm^2)	Área GM (mm^2)
Manual coronal	-	fórmulas	8,06E+04	8,60E+04
Manual axial	-	fórmulas	7,63E+04	8,64E+04
FreeSurfer	*FreeSurfer*	*FreeSurfer*	7,94E+04	9,69E+04

Tabela 2 – Área das substâncias branca e cinzenta do cérebro obtidos pelos métodos de segmentação manual e automática principais apresentados.

Segmentação	Reconstrução 3D	Valores	Volume WM (mm^3)	Volume GM (mm^3)
Manual coronal	-	fórmulas	2,15E+05	2,44E+05
Manual axial	-	fórmulas	2,21E+05	2,45E+05
FreeSurfer	*FreeSurfer*	*FreeSurfer*	2,06E+05	2,16E+05

Tabela 3 – Volume das substâncias branca e cinzenta do cérebro obtidos pelos métodos manuais e automáticos principais apresentados.

cinzenta por todos os métodos desenvolvidos e utilizados nesse trabalho foram calculados os erros relativos em porcentagem, dos métodos. O cálculo do erro relativo é feito com a equação 4.1, em que os V_r se refere a valores de referência, e V_m se refere aos valores obtidos pela segmentação manual ou pelos métodos complementares.

$$\textit{Erro Relativo} = (V_r - V_m)/V_r \tag{4.1}$$

Observando a Tabela 4 é possível notar que tanto a área quanto o volume da substância cinzenta tiveram erro relativo maior do que a substância branca. Todos os erros estão abaixo de 15% o que é um ótimo resultado tendo em vista que esse foi o início de um estudo.

	FreeSurfer			
	Área - WM	Área - GM	Volume - WM	Volume - GM
Coronal manual + Fórmulas	-2%	11%	-4%	-13%
Axial manual + Fórmulas	4%	11%	-7%	-14%

Tabela 4 – Erro relativo do método manual em relação ao *FreeSurfer*.

4.3.1 Análise Complementar

Para a análise complementar foram feitas as Tabelas 5 e 6 com os valores de área e volume, respectivamente. Essas Tabelas apresentam os valores calculados pelos seguintes métodos: Segmentação manual em vista coronal com reconstrução e cálculo de valores pelo *Stitcher*, segmentação automática pelo *FreeSurfer* com reconstrução e cálculo de valores

pelo *Stitcher*, e segmentação automática pelo *FreeSurfer* com calculo de Valores pelas fórmulas 3.1 e 3.2.

Segmentação	Reconstrução 3D	Valores	Área WM (mm^2)	Área GM (mm^2)
manual coronal	stitcher	stitcher	7,79E+04	1,04E+05
freesurfer	stitcher	stitcher	8,98E+04	1,02E+05
freesurfer	-	fórmulas	7,16E+04	8,04E+04

Tabela 5 – Área das substâncias branca e cinzenta do cérebro obtidos pelos métodos complementares apresentados.

Segmentação	Reconstrução 3D	Valores	Volume WM (mm^3)	Volume GM (mm^3)
manual coronal	stitcher	stitcher	2,33E+05	2,73E+05
freesurfer	stitcher	stitcher	2,37E+05	2,19E+05
freesurfer	-	fórmulas	2,44E+05	2,22E+05

Tabela 6 – Volume das substâncias branca e cinzenta do cérebro obtidos pelos métodos complementares apresentados.

Devido às limitações do programas de reconstrução 3D automática *Stitcher*, só é possível reconstruir a segmentação manual em plano Coronal. A segmentação automática feita pelo *FreeSurfer* também ocorre em plano coronal, sendo assim, as tabelas 5 e 6 se referem apenas ao plano coronal.

	Área - WM	Área - GM	Volume - WM	Volume - GM
FS + Stitcher	-13%	-5%	-15%	-1%
Coronal + Stitcher	2%	-8%	-13%	-26%
FS + Fórmulas	10%	17%	-19%	-3%

Tabela 7 – Erro relativo das áreas GM e WM e volumes GM e WM dos métodos complementares em relação ao padrão FreeSurfer.

A tabela 7 mostra os valores de erro relativo dos métodos complementares quando comparados ao "padrão ouro"*FreeSurfer*. Nota-se, pelos valores de erros relativos negativos, que os valores de volume para todos os métodos complementares são maiores que os volumes calculados pelo *FreeSurfer*, o que pode talvez ser explicado pela forma de reconstrução do Stitcher ou de aplicação das fórmulas, já que o mesmo acontece na análise principal (Tabela 4).

Para uma melhor visualização dos valores obtidos para área e volume das substancias cinzenta e branca, tanto para os métodos principais quanto para os complementares, foram feitos os gráficos de barra que aparecem nas Figuras 28 e 29.

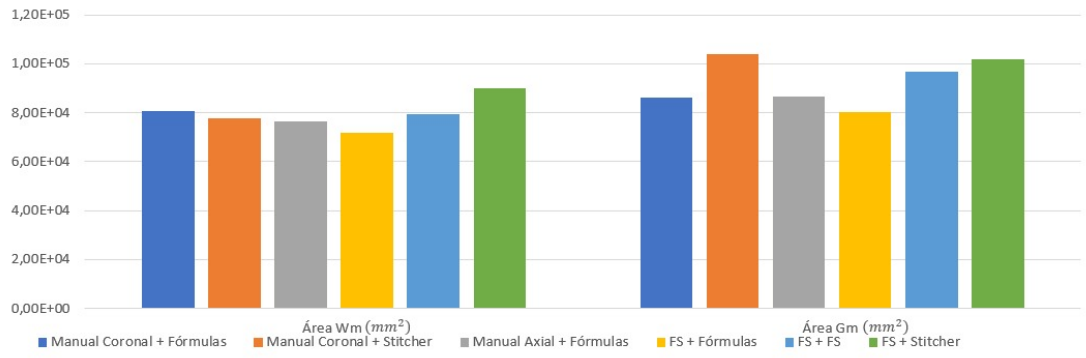

Figura 28 – Gráfico de barras com o valor das áreas obtidas nos métodos manuais e automáticos.

Em ambos as Figuras 28 e 29, se tem, lado a lado, os valores de cada substância e, da esquerda para a direita, as barras azuis escuro apresentam os valores referentes ao método de segmentação manual em plano coronal e com a análise feita pelas fórmulas, as barras laranja escuro apresentam os valores referentes ao método de segmentação manual do plano coronal com análise e reconstrução feita pelo Stitcher, as barras cinzentas apresentam os valores da segmentação manual em plano axial e análise feita pelas fórmulas, as barras amarelas apresentam os valores de segmentação automática pelo *FS* e análise pelas fórmulas, as barras azuis claras apresentam os valores obtidos pela segmentação e reconstrução pelo *FS* e, por fim, as barras verdes apresentam os valores obtidos com a segmentação fornecida pelo *FS* e reconstrução feita pelo Stitcher.

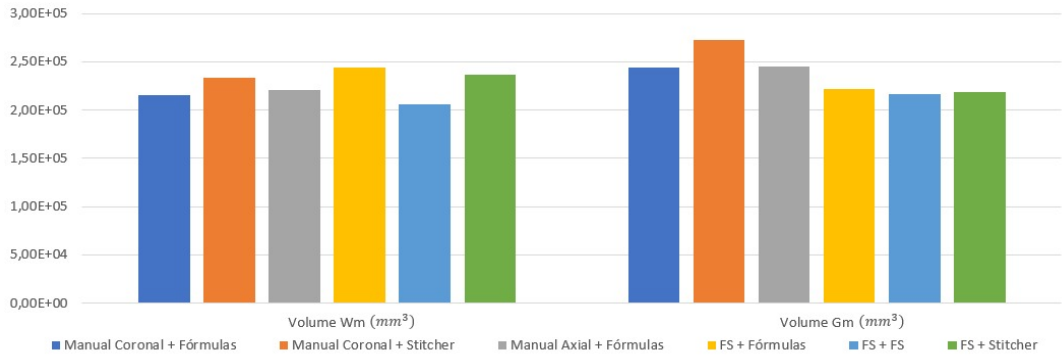

Figura 29 – Gráfico de barras com o valor dos volumes obtidos nos métodos manuais e automáticos.

5 CONCLUSÃO

O objetivo desse trabalho era criar um protocolo de segmentação manual para imagens de ressonância magnética estrutural do cérebro e calcular suas incertezas, garantindo sua reprodutibilidade e qualidade suficiente, de forma a ser utilizado como alternativa para os casos que não são contemplados pela segmentação automática já existente. Tendo em vista que esse é o primeiro esforço feito para quantificar incertezas metodológicas na obtenção de variáveis morfológicas em imagens de ressonância magnética do córtex, e apesar de ter sido feita a segmentação manual do cérebro de apenas um indivíduo, os resultados obtidos foram muito positivos e animadores. Pode-se concluir que o método proposto de segmentação manual é capaz de, sem o uso de um atlas cerebral, segmentar a matéria branca e cinzenta do cérebro de maneira comparável ao *FreeSurfer*.

O cálculo das incertezas fatia a fatia, desenvolvido nesse trabalho, é essencial para podermos comparar diversos grupos de interesse, e quando utilizamos os métodos de segmentação e reconstrução automáticos, as incertezas associadas não são calculadas. Apesar do trabalho apresentar toda análise em torno de apenas um cérebro, esse estudo é um passo necessário para entender a complexidade do problema e até desenvolver melhor conhecimento da anatomia do córtex. Como foi visto ao longo do trabalho, o desconhecimento em anatomia tende a gerar mais incerteza na superfície.

Ao analisarmos os valores obtidos para as áreas totais externas e os volumes totais das substâncias branca e cinzenta, em que são comparadas a segmentação manual com a automática, o maior erro relativo foi de -14%, obtido no volume de matéria cinzenta cuja segmentação se deu em plano axial. Todos os valores obtidos ao se comparar os métodos manual e automático foram maiores para o plano axial do que coronal, reforçando as evidências de que a maior dificuldade na segmentação em vista axial, de fato, gera um pior resultado.

Nas análises complementares, os erros relativos foram um pouco maiores, chegando a -26% quando analisamos o volume GM do método de segmentação manual coronal com aplicação do Stitcher quando comparado ao "padrão ouro"do *FreeSurfer*.Por outro lado, o erro relativo para o volume GM quando comparamos o método de segmentação do FS e aplicação do Stitcher com o método totalmente automático do FS, é de -1%, dificultado nossas conclusões sobre a aplicação desses métodos mistos. Em geral, quando comparamos os valores de área e volume referentes à matéria branca e cinzenta, os valores advindos da segmentação da matéria branca se mostram mais compatíveis com os valores considerados referência do *FreeSurfer*. Uma possível explicação para essa diferença pode ser identificada visualmente nas imagens de ressonância que foram segmentadas. Nota-se que é mais fácil de se identificar o limite entre a matéria branca e cinzenta, do que o limite entre a substância cinzenta e a superfície do encéfalo, gerando um maior erro nos valores de área

e volume da GM do que WM.

O presente trabalho é um primeiro passo para o desenvolvimento de uma reconstrução cortical geral baseada em segmentação de fatias e prescindindo de um atlas. Em vista do que foi apresentado nos resultados, a melhor maneira seria faze-la em plano coronal e com pipeline do *Stitcher*. Os próximos passos são, inicialmente, a aplicação dessa segmentação em imagens de ressonância de cérebros de mais indivíduos possibilitando mais análises sobre o Stitcher e sobre a linearidade das incertezas, e sua aplicação na reconstrução de cérebros de indivíduos não contemplados pelos métodos já desenvolvidos como bebês, espécies não humana e humanos com neuropatias que impossibilitam a segmentação automática.

REFERÊNCIAS

FISCHL, B. FreeSurfer. **NeuroImage**, v. 62, n. 2, p. 774–781, ago. 2012. ISSN 10538119. Disponível em: https://linkinghub.elsevier.com/retrieve/pii/S1053811912000389.

HERCULANO-HOUZEL, S. et al. Connectivity-driven white matter scaling and folding in primate cerebral cortex. **Proceedings of the National Academy of Sciences**, v. 107, n. 44, p. 19008–19013, nov. 2010. Publisher: Proceedings of the National Academy of Sciences. Disponível em: https://www.pnas.org/doi/abs/10.1073/pnas.1012590107.

HERCULANO-HOUZEL, S. et al. The elephant brain in numbers. **Frontiers in Neuroanatomy**, v. 8, 2014. ISSN 1662-5129. Disponível em: https://www.frontiersin.org/articles/10.3389/fnana.2014.00046.

KAZU, R. S. et al. Cellular scaling rules for the brain of Artiodactyla include a highly folded cortex with few neurons. **Frontiers in Neuroanatomy**, v. 8, nov. 2014. ISSN 1662-5129. Disponível em: http://journal.frontiersin.org/article/10.3389/fnana.2014.00128/abstract.

LENT, R. **Neurociencia da mente e do comportamento**. [S.l.]: Guanabara Koogan, 2016.

MACHADO, A.; HAERTEL, L. M. **Neuroanatomia Funcional**. 3. ed. [S.l.]: Atheneu, 2007.

MAZZOLA, A. A. Ressonância magnética: princípios de formação da imagem e aplicações em imagem funcional. **Revista Brasileira de Física Médica**, v. 3, n. 1, p. 117–129, 2009. ISSN 1984-9001. Number: 1. Disponível em: https://www.rbfm.org.br/rbfm/article/view/51.

MELLO, V. B. B.; MORAES, F. H. de; MOTA, B. Predicting the principal components of cortical morphological variables. **bioRxiv**, Cold Spring Harbor Laboratory, 2022. Disponível em: https://www.biorxiv.org/content/early/2022/07/08/2022.07.07.499214.

MONEREO-SáNCHEZ, J. et al. Quality control strategies for brain MRI segmentation and parcellation: Practical approaches and recommendations - insights from the Maastricht study. **NeuroImage**, v. 237, p. 118174, ago. 2021. ISSN 10538119. Disponível em: https://linkinghub.elsevier.com/retrieve/pii/S1053811921004511.

MORAES, F. H. P. de. **Cortical folding alterations in humans due to aging and diseases**. 145 p. Tese (Doutorado em Ciências Médicas) — Instituto D'Or de Pesquisa e Ensino (IDOR), Rio de Janeiro, Brasil, 2022.

MORAES, F. H. P. de et al. Establishing a Baseline for Human Cortical Folding Morphological Variables: A Multisite Study. **Frontiers in Neuroscience**, v. 16, 2022. ISSN 1662-453X. Disponível em: https://www.frontiersin.org/articles/10.3389/fnins.2022.897226.

NEVES, K. et al. Cellular scaling rules for the brain of afrotherians. **Frontiers in Neuroanatomy**, v. 8, 2014. ISSN 1662-5129. Disponível em: https://www.frontiersin.org/articles/10.3389/fnana.2014.00005.

RIBEIRO, P. et al. The human cerebral cortex is neither one nor many: neuronal distribution reveals two quantitatively different zones in the gray matter, three in the white matter, and explains local variations in cortical folding. **Frontiers in Neuroanatomy**, v. 7, 2013. ISSN 1662-5129. Disponível em: https://www.frontiersin.org/articles/10.3389/fnana.2013.00028.

SNOEK, L. et al. The Amsterdam Open MRI Collection, a set of multimodal MRI datasets for individual difference analyses. **Scientific Data**, v. 8, n. 1, p. 85, mar. 2021. ISSN 2052-4463.

SOUZA, K. Avelino-de. **A Multiparametric Comparative Analysis of Structure in Cetacean Brain**. Tese (Doutorado) — Universidade federal do Rio de Janeiro, fev. 2023.

WINKLER, A. M. et al. Cortical thickness or grey matter volume? the importance of selecting the phenotype for imaging genetics studies. **NeuroImage**, v. 53, n. 3, p. 1135–1146, 2010. ISSN 1053-8119. Imaging Genetics. Disponível em: https://www.sciencedirect.com/science/article/pii/S1053811909013160.

ZÖLLEI, L. et al. Infant FreeSurfer: An automated segmentation and surface extraction pipeline for T1-weighted neuroimaging data of infants 0–2 years. **NeuroImage**, v. 218, p. 116946, set. 2020. ISSN 1053-8119. Disponível em: https://www.sciencedirect.com/science/article/pii/S1053811920304328.

APÊNDICES

APÊNDICE A – TABELAS UTILIZADAS PARA O CÁLCULO DE INCERTEZAS.

RUN	$ROI60_1$	$ROI60_2$	$ROI60_3$	$ROI60_4$	$ROI78_1$	$ROI96_1$	$ROI114_1$	ROI60(1+2)	$ROI60_3$	$ROI60_4$
1	1194000000	842000000	1425000000	74000000	10658000000	14377000000	11953000000	2176000000	1583000000	76000000
2	1295000000	860000000	1462000000	67000000	11300000000	14530000000	11881000000	2300000000	1573000000	80000000
3	1299000000	835000000	1405000000	62000000	11084000000	14444000000	11718000000	2299000000	1607000000	60000000
4	1359000000	846000000	1401000000	66000000	11086000000	14422000000	11815000000	2417000000	1604000000	69000000
5	1429000000	930000000	1564000000	82000000	11715000000	14402000000	-	2445000000	1672000000	73000000

Tabela 8 – Valores de áreas obtidos pela segmentação repetitiva de fatias de imagem de ressonância estrutural do cérebro, em vista axial.

RUN	$ROI60_1$	$ROI60_2$	$ROI60_3$	$ROI60_4$	$ROI78_1$	$ROI96_1$	$ROI114_1$	ROI60(1+2)	$ROI60_3$	$ROI60_4$
1	3,36E+08	2,58E+08	3,58E+08	3,71E+07	1,63E+09	8,77E+08	9,03E+08	5,04E+08	3,28E+08	3,72E+07
2	3,67E+08	2,42E+08	4,11E+08	3,41E+07	1,38E+09	9,00E+08	9,97E+08	4,97E+08	3,86E+08	3,82E+07
3	3,54E+08	2,44E+08	3,86E+08	3,53E+07	1,61E+09	9,02E+08	1,03E+09	4,59E+08	3,77E+08	3,17E+07
4	3,64E+08	2,30E+08	3,82E+08	3,48E+07	1,76E+09	8,94E+08	9,77E+08	3,29E+08	3,75E+08	3,59E+07
5	2,67E+08	2,49E+08	3,79E+08	3,66E+07	9,39E+08	9,48E+08	0,00E+00	3,28E+08	3,38E+08	3,65E+07

Tabela 9 – Valores de perímetros obtidos pela segmentação repetitiva de fatias de imagem de ressonância estrutural do cérebro, em vista axial.

RUN	ROI24(1+2)	$ROI61_1$	$ROI61_2$	$ROI24_1$	$ROI24_2$	$ROI172_1$	$ROI172_2$	$ROI134_1$	$ROI134_2$
1	1232000000	3962000000	4017000000	587000000	380000000	3523000000	3506000000	5886000000	5999000000
2	1260000000	4007000000	3980000000	618000000	379000000	3518000000	3512000000	5876000000	5932000000
3	1257000000	3955000000	3935000000	614000000	380000000	3494000000	3489000000	5903000000	
4	1253000000	3968000000	3899000000	605000000	386000000	3493000000	3494000000	5923000000	
5	1281000000	3965000000	3864000000	620000000	398000000	3530000000	3508000000	5921000000	

Tabela 10 – Valores de áreas obtidos pela segmentação repetitiva de fatias de imagem de ressonância estrutural do cérebro, em vista coronal.

RUN	ROI24(1+2)	$ROI61_1$	$ROI61_2$	$ROI24_1$	$ROI24_2$	$ROI172_1$	$ROI172_2$	$ROI134_1$	$ROI134_2$
1	2,30E+08	4,82E+08	4,85E+08	1,54E+08	9,04E+07	3,83E+08	3,67E+08	4,26E+08	5,11E+08
2	2,22E+08	4,79E+08	4,63E+08	1,46E+08	9,10E+07	3,73E+08	3,66E+08	4,49E+08	5,16E+08
3	2,14E+08	5,11E+08	4,55E+08	1,42E+08	8,71E+07	3,81E+08	3,67E+08	4,33E+08	
4	2,25E+08	5,05E+08	4,67E+08	1,54E+08	8,79E+07	3,90E+08	3,63E+08	4,24E+08	
5	2,25E+08	5,07E+08	4,80E+08	1,53E+08	8,53E+07	3,85E+08	3,64E+08	4,27E+08	

Tabela 11 – Valores de perímetros obtidos pela segmentação repetitiva de fatias de imagem de ressonância estrutural do cérebro, em vista coronal

APÊNDICE B – RECONSTRUÇÃO PELO *STITCHER* DAS FATIAS SEGMENTADAS MANUALMENTE EM VISTA CORONAL.

Além das análise quantitativas apresentadas na Seção 4.3, em que são feitas comparações entre os volumes e áreas parciais e totais das substancias branca e cinzenta calculadas pelas segmentações manuais e automática, há também a possibilidade de se fazer uma análise qualitativa dos dados desenvolvidos, a partir das imagens de reconstrução do cérebro.

A Figura 30 mostra a reconstrução da substância cinzenta do hemisfério direito do cérebro a partir da segmentação manual em vista coronal desenvolvida nesse trabalho.

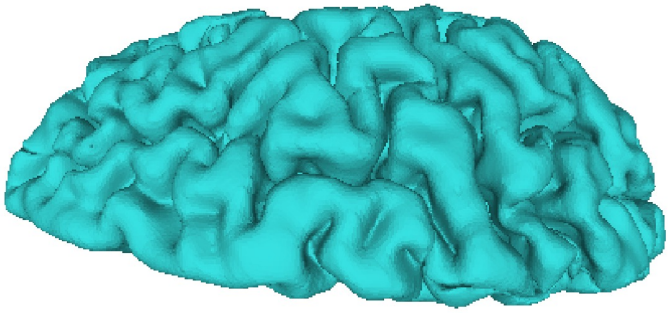

Figura 30 – Reconstrução, feita no programa Stitcher, de segmentações manuais da substancia cinzenta do cérebro, em plano coronal.

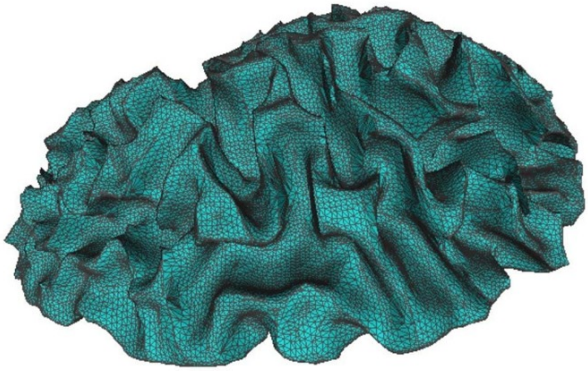

Figura 31 – Reconstrução, feita no programa Stitcher, de segmentações manuais da substancia branca do cérebro, em plano coronal.

Anatomicamente, se tem a substância branca como continuação, pela superfície interna, da cinzenta. A Figura 31 mostra a reconstrução da substância branca a partir das

segmentações manuais, em plano coronal, desenvolvidas.